

## Rozpoznanie zespołu Alporta i nefropatii cienkich błon podstawnych w wieku dziecięcym

### Diagnosis of Alport syndrome and thin basement membrane nephropathy in childhood

Anna Moczulska, Joanna Walkosz, Estera Zarębska, Mateusz Mleczek, Katarzyna Zachwieja, Ewa Wierzychowska-Słowiaczek, Iwona Ogarek, Katarzyna Wilkosz, Joanna Kwinta-Rybicka, Zofia Stec, Elżbieta Szczęsny-Choruz, Monika Miklaszewska, Dorota Drożdż

Klinika Nefrologii Dziecięcej, Uniwersytet Jagielloński Collegium Medicum w Krakowie

#### STRESZCZENIE

**WSTĘP:** Zespół Alporta (ZA) i choroba cienkich błon podstawnych (TBMN), jako genetycznie uwarunkowane glomerulopatie, są w wieku dziecięcym trudne do różnicowania i brak jest czynników prognostycznych odległych powikłań. Celem opracowania była analiza porównawcza przebiegu klinicznego i zmian histopatologicznych w biopsji nerki u dzieci z rozpoznaniem ZA lub TBMN.

**MATERIAŁ I METODY:** Grupę badaną stanowiło 53 dzieci (27 dziewczynek) w wieku 9,5 roku, leczonych w Uniwersyteckim Szpitalu Dziecięcym w Krakowie w latach 1988–2015 z powodu ZA (n = 25) lub TBMN (n = 28). Wynik biopsji nerki skorelowano w grupach z danymi klinicznymi z wykorzystaniem Statistica12(StatSoft).

**WYNIKI:** Krwinkomocz rozpoznano u dzieci w wieku od 1 do 17 lat (mediana 6 lat), białkomocz u 14 dzieci z ZA (56%). Czas obserwacji przed wykonaniem biopsji był istotnie dłuższy w TBMN: 38 vs. 11 miesięcy w ZA (p = 0,01). U 11(39%) pacjentów z TBMN stwierdzono w biopsji przyrost mezangium. W ZA u 4(16%) pacjentów nie wykazano zmian morfologicznych. W analizie regresji wieloczynnikowej najsilniejszym parametrem patomorfologicznym, warunkującym występowanie białkomoczu, była nieregularna grubość błon podstawnych (R<sup>2</sup> = 0,56, p = 0,011). W leczeniu stosowano ACEI u 14 dzieci z białkomoczem, prednizon u 8, cyklosporynę A u 8, pulsy metylprednizolonu u 2. U dwóch chłopców rozwinęła się schyłkowa niewydolność nerek przed 18 r.ż. U 2 pacjentów z rozpoznaniem wstępnym TBMN wystąpił w dalszym przebiegu choroby białkomocz.

**WNIOSKI:** U dzieci z ZA i TBMN czynnikami złej prognozy są białkomocz z nieregularnością błon podstawnych kłębuszka. Obecność izolowanego krwinkomoczu i ścięczenia błon podstawnych nie wyklucza złego rokowania. Wczesne wykonywanie biopsji nerki u młodych pacjentów z izolowanym krwinkomoczem nie jest miarodajne. Rekomenduje się zatem wprowadzenie do diagnostyki badań genetycznych umożliwiających wczesne rozpoznanie.

#### SŁOWA KLUCZOWE

biopsja nerki, Zespół Alporta, nefropatia cienkich błon podstawnych

Received: 20.02.2017

Revised: 27.02.2017

Accepted: 01.03.2017

Published online: 28.04.2017

Adres do korespondencji: Dr n. med. Anna Moczulska, Klinika Nefrologii Dziecięcej, Uniwersytet Jagielloński Collegium Medicum w Krakowie, ul. Wielicka 265, 30-663 Kraków, tel. +48 693 164 315, e-mail: anna.moczulska@uj.edu.pl

Copyright © Śląski Uniwersytet Medyczny w Katowicach  
www.annales.sum.edu.pl

## ABSTRACT

**INTRODUCTION:** The Alport syndrome (AS) and thin basement membrane nephropathy (TBMN) are glomerulopathies of genetic origin difficult to differentiate, with no predictors of a long term outcome.

The aim of the study was to analyze clinical data regarding kidney histopathology in children with AS and TBMN.

**MATERIAL I METHODS:** The study group consisted of 53 children (27 girls) aged 9.5 years, treated for AS (n = 25) or TBMN (n = 28) at University Children's Hospital of Cracow between 1988–2015. The kidney biopsy result was correlated with clinical data in both groups using Statistica12 (Statsoft).

**RESULTS:** Hematuria was diagnosed in all the children at the age of 1–17 (median 6 years) and proteinuria in 14 patients with AS (56%). The follow-up time before biopsy was longer in TBMN – 38 vs. 11 months (p = 0.01). In 11 (39%) TBMN patients mesangial proliferation was observed. Among the AS patients in 4 cases (16%) no kidney pathology was found. Multiple regression analysis indicated an irregular basement membrane structure as the most significant predictor for proteinuria (R<sup>2</sup> = 0.56, p = 0.011). Therapy with ACEI was introduced in 14 patients with proteinuria, prednisone in 8 patients, cyclosporine A in 8 and methylprednisolone pulses in 2. Two boys progressed to end stage renal failure before the age of 18 years. Two patients with TBMN developed proteinuria in later follow-ups.

**CONCLUSIONS:** Proteinuria and irregularity of basement membrane in children with AS and TBMN are predictors of poor prognosis. Hematuria and thinning of basal membrane do not ensure benign follow-up. Early kidney biopsy in young children with isolated hematuria seems to be not useful. Introduction of genetical testing is needed for early diagnosis instead.

## KEY WORDS

Kidney biopsy, Alport syndrome, thin basement membrane nephropathy

## WSTĘP

Rozpoznanie oraz różnicowanie zespołu Alporta i choroby cienkich błon podstawnych w wieku dziecięcym jest trudne, ze względu na niespecyficzne objawy na wczesnych etapach choroby. W obu przypadkach obserwuje się stopniowe pojawianie się z wiekiem objawów klinicznych, a biopsja nerki nie jest charakterystyczna przez początkowo słabo nasilone zmiany morfologiczne kłębuszka nerkowego.

W wieku dziecięcym zwykle przypadkowo rozpoznaje się izolowany krwinkomocz lub badania wykonuje się z powodu zdiagnozowania choroby u innych członków rodziny.

Krew w moczu dzieci, podobnie jak u dorosłych, towarzyszy licznym stanom chorobowym układu moczowego. W diagnostyce różnicowej izolowanego krwinkomoczu pomocne jest badanie osadu moczu w mikroskopie kontrastowo-fazowym w celu rozpoznania uszkodzonych, dysmorficznych krwinek.

Najczęstszą przyczyną krwinkomoczu u dzieci są stany chorobowe dróg moczowych przebiegające z krwinkomoczem izomorficznym, natomiast krwinkomocz dysmorficzny związany jest w dużym stopniu z kłębuszkowymi zapaleniami nerek – przede wszystkim z nefropatią IgA.

W populacji dziecięcej coraz częściej rozpoznaje się krwinkomocz w przebiegu glomerulopatii uwarunkowanych genetycznie, jak choroba cienkich błon podstawnych i zespół Alporta. Krwinkomocz pochodzenia

nerkowego związany z ww. zespołami, utrzymujący się co najmniej przez rok, występuje w populacji ogólnej, w tym dziecięcej, z częstością ok. 1% [1]. Najczęściej związany jest z nefropatią cienkich błon (TBMN – *thin basement membrane nephropathy*) [2], określaną jako łagodny rodzinny krwinkomocz (*benign familial hematuria*). Znacznie rzadziej wynika z zespołu Alporta [3], który wykazuje gorsze rokowanie z możliwą progresją do schyłkowej niewydolności nerek.

Zarówno nefropatia cienkich błon, jak i zespół Alporta to heterogeniczne, uwarunkowane genetycznie choroby spowodowane mutacjami struktury kolagenu typu IV, głównego składnika błon podstawnych [4]. Kolagen typu IV składa się z sześciu homologicznych łańcuchów alfa ( $\alpha 1$ – $\alpha 6$ ) kodowanych odpowiednio przez geny COL4A1–COL4A6. Zmiany w którymkolwiek z genów COL4A3, COL4A4 na chromosomie 2 mogą powodować nefropatię cienkich błon podstawnych [5]. Natomiast w zespole Alporta 85% przypadków związanych jest z mutacją w obrębie COL4A5 na chromosomie X [4]. Dotychczas poznano około 700 mutacji genu COL4A5 w 51 eksonach, a 10–15% z nich stanowią nowe spontaniczne mutacje. W większości pozostałych przypadków zespół Alporta jest dziedziczony w sposób autosomalny recesywny z mutacjami w obu kopiach genu COL4A3 lub COL4A4 (homozygota lub złożona heterozygota) [6]. W zespole Alporta możliwe jest także dziedziczenie autosomalne dominujące mutacji genu COL4A3 lub COL4A4 (5%), dlatego rozpoznanie heterozygotycznej mutacji przy-

mowanej jako typowej dla łagodnego rodzinnego kwinkomoczu nie gwarantuje dobrego rokowania.

Zespół cienkich błon definiuje się jako jednolite ścięczenie błony podstawnej kłębuszka nerkowego, charakteryzujące się stałym krwinkomoczem z ewentualnym minimalnym białkomoczem i zachowaną funkcją nerek [7,8]. U dzieci kryterium cienkiej błony podstawnej waha się od mniej niż 200–250 nm w zależności od wieku [9]. Typowe cechy histopatologiczne występujące w chorobie cienkich błon są również obecne na wczesnych etapach rozwoju zespołu Alporta [10]. Mimo iż rokowanie w tej chorobie jest dobre, istnieje zwiększone ryzyko wystąpienia u pacjentów dorosłych nadciśnienia tętniczego, białkomoczu i zaburzeń funkcji nerek. Postęp do schyłkowej niewydolności nerek sięga 14% przypadków zdiagnozowanych jako heterozygotyczne mutacje [11]. Ryzyko wystąpienia niewydolności nerek zwiększa się, jeśli równocześnie pacjent ma cukrzycę lub inną chorobę nerek [2].

Zespół Alporta należy do grupy dziedzicznych, rodzinie występujących glomerulopatii, manifestujących się już w wieku dziecięcym krwinkomoczem, z dołączającym się w późniejszym okresie białkomoczem lub zespołem nerczycowym i związany jest z rozwojem przewlekłej choroby nerek [12]. Dla zespołu Alporta charakterystyczne są także zmiany w narządzie słuchu o typie wysokotonowej głuchoty odbiorczej, którą stwierdza się nawet u 80% pacjentów, oraz zmiany w narządzie wzroku, głównie stożek przedni soczewki (*lenticonus anterior*) rozpoznawany w 4–5 dekadzie życia [13,14]. Zmiany w obrazie mikroskopu świetlnego bioptatu nerki nie są charakterystyczne i nie wystarczają do postawienia rozpoznania. Na wczesnym etapie choroby obraz kłębuszków często jest prawidłowy, czasami są widoczne kłębuszki o budowie płodowej. Ich obecność po szóstym miesiącu życia jest rozpoznaniem patologicznym, sugerującym występowanie zespołu Alporta, mimo braku innych widocznych cech. Na późniejszym etapie pojawia się segmentalna sklerotyzacja kłębuszków i wtórne włóknienie śródmiąższu. W mikroskopie elektronowym, obok nieswoistych zmian w postaci sklerotyzacji, widoczna jest nieregularność błony podstawnej z dominacją odcinków o zwiększonej grubości. *Lamina densa* jest zwielokrotniona, rozszczepiona, w postaci kilku gęstych blaszek w obrębie pogrubiałej błony. W niektórych przypadkach obraz kłębuszka nerkowego jest całkowicie prawidłowy [15,16,17]. We wczesnej fazie zespołu Alporta u dzieci, podobnie jak u kobiet nosicielek, błona podstawna kłębuszka może wykazywać jedynie ścięczenie, co błędnie może sugerować łagodny przebieg choroby.

Mimo że jest to choroba uwarunkowana genetycznie, nie ujawnia się od razu po urodzeniu, ale rozwija z wiekiem. Dzieje się tak z powodu zmiany składu łańcuchów kolagenu w błonach podstawnych. W okre-

sie embriogenezy błony podstawne budowane są z heterotrymerów zawierających łańcuchy  $\alpha 1\alpha 1\alpha 2$  kolagenu. W czasie rozwoju dziecka po urodzeniu skład błon podstawnych ulega zmianie. Dotychczasowe heterotrymery są częściowo zastępowane przez stabilniejsze heterotrymery zawierające łańcuchy  $\alpha 3\alpha 4\alpha 5$  w błonie podstawnej ślimaka ucha wewnętrznego, oczu, jąder i płuc, a częściowo przez  $\alpha 5\alpha 5\alpha 6$  heterotrymer w kapsułkach Bowmana, skórze i komórkach mięśni gładkich [18]. U osób z mutacją zaburzona jest produkcja w podocytach właściwego łańcucha kolagenu i nie dochodzi do prawidłowego zastąpienia w błonie podstawnej łańcuchów  $\alpha 1\alpha 1\alpha 2$ , które są bardziej podatne na proteolizę. Proces ten tłumaczy brak występowania objawów od razu po urodzeniu i ich stopniowe występowanie z wiekiem [19]. Rokowanie w większości przypadków zespołu Alporta jest poważne, choroba postępuje, prowadząc u dorosłych do schyłkowej niewydolności nerek.

Nefropatia cienkich błon i zespół Alporta w początkowej fazie mogą być klinicznie i ultrastrukturalnie niemożliwe do różnicowania. Postawienie właściwego rozpoznania odgrywa jednak istotną rolę, ze względu na odmienne ryzyko rozwoju przewlekłej choroby nerek ze stopniową utratą ich funkcji oraz konieczne poradnictwo genetyczne dla rodzin pacjentów.

Celem opracowania była analiza porównawcza przebiegu klinicznego i zmian histopatologicznych w biopsji nerki u dzieci z rozpoznanym zespołem Alporta lub nefropatią cienkich błon podstawnych.

## MATERIAŁ I METODY

Grupę badaną stanowiło 53 dzieci w wieku od 1 do 18 roku życia (mediana 9,5 roku) diagnozowanych z powodu glomerulopatii w Klinice Nefrologii Dziecięcej w latach 1988–2015, u których rozpoznano chorobę cienkich błon podstawnych lub zespół Alporta.

Analizie poddano dane kliniczne i wyniki badania morfologicznego bioptatu nerki 28 pacjentów z nefropatią cienkich błon podstawnych oraz 25 pacjentów z zespołem Alporta. Proporcje rozkładu płci oraz obciążenie rodzinne chorobą były porównywalne w obu grupach (odpowiednio  $p = 0,25$  i  $p = 0,1$ ) (tab. I). W opracowaniu uwzględniono dane kliniczne jednego pacjenta z izolowanym krwinkomoczem, u którego odstąpiono od biopsji nerki, ze względu potwierdzone rozpoznanie biopsyjne zespołu Alporta u innego członka rodziny.

Rozpoznanie nefropatii cienkich błon podstawnych i zespołu Alporta oparto na dodatnim wywiadzie rodzinnym oraz wykazaniu w badaniu histopatologicznym charakterystycznych cech chorobowych kłębuszka nerkowego. W badaniu bioptatu nerki analizowano grubość błony podstawnej kłębuszka nerkowego i jej

jednorodność, obecność przyrostu mezangium oraz zjawisko laminacji *lamina densa*. U części dzieci parametry te badano także w perspektywie czasowej, w kolejnych powtarzanych biopsjach nerki. Biopsję wykonywano pistoletem biopsyjnym firmy Bard pod kontrolą ultrasonograficzną (aparatury Hewlett Packard Image Point oraz Aloka Prosound alpha 6). Biopiat nerki oceniano metodą mikroskopu świetlnego, elektronowego oraz immunofluorescencją w Zakładzie Patomorfologii Uniwersyteckiego Szpitala Dziecięcego w Krakowie.

**Tabela I.** Ogólna charakterystyka grup pacjentów z nefropatią cienkich błon i zespołem Alporta leczonych w Klinice Nefrologii Dziecięcej Uniwersyteckiego Szpitala Dziecięcego w Krakowie

**Table I.** General group characteristics of patients with thin basement membrane nephropathy and Alport syndrome treated at Department of Pediatric Nephrology, University Children's Hospital of Cracow

	Wszyscy pacjenci	Pacjenci z nefropatią cienkich błon	Pacjenci z zespołem Alporta
Liczba pacjentów	53	28	25
Dziewczynki	27 (51%)	16 (57%)	11 (44%)
Chłopcy	26 (49%)	12 (43%)	14 (56%)
Obciążenie rodzinne chorobą	26 (49%)	11 (39%)	15 (60%)

Analizie poddano nasilenie krwinkomoczu oraz obecność białkomoczu przed wykonaniem biopsji nerki. Parametry te oceniano również w dalszym przebiegu choroby w trakcie leczenia. Białkomocz wyznaczano za pomocą ujednoczonego wskaźnika białko-kreatynina lub stężenia białka w dobowej zbiorce moczu. Funkcję nerek oszacowano na podstawie stężenia kreatyniny w surowicy, wyliczając współczynnik filtracji kłębuszkowej (eGFR) według wzoru Schwartza z 2009 roku.

U wszystkich pacjentów monitorowano pomiary wzrostu, masy ciała oraz ciśnienia tętniczego. W obu grupach w trakcie diagnostyki różnicowej wykluczono zmiany w badaniu morfologii krwi, OB oraz CRP, jonogramu, glukozy, lipidogramu (poziom cholesterolu całkowitego, cholesterolu HDL i LDL, trójglicerydów), białka całkowitego, albumin i immunoglobulin w surowicy. Ponadto we wstępnej diagnostyce różnicowej wykluczono przyczynę autoimmunologiczną glomerulopatii, oznaczając przeciwciała przeciwjądrowe, przeciw cytoplazmie neutrofilii oraz składowe c3 i c4 układu dopełniacza. U każdego pacjenta przeprowadzono badanie ultrasonograficzne jamy brzusznej ze szczegółową oceną nerek i dróg moczowych. Pacjenci byli także konsultowani okulisty i laryngologicznie w celu poszukiwania wczesnych powikłań chorobowych w obrębie narządów zmysłów.

W badanej grupie wyodrębniono 3 podgrupy pacjentów, w zależności od nasilenia krwinkomoczu w momencie biopsji: krwinkomocz mały definiowany jako

30 lub mniej erytrocytów w polu widzenia; średni 30–200 erytrocytów i duży powyżej 200 erytrocytów w polu widzenia.

Analizę zależności danych klinicznych, laboratoryjnych i patomorfologicznych prowadzono z użyciem programów Excel MS Office 2016 i Statistica 12 firmy Stat Soft. W opracowaniu danych wykorzystano testy nieparametryczne U Manna-Whitneya i  $\chi^2$  oraz analizę regresji wieloczynnikowej.

## WYNIKI

Krwinkomocz w badanej grupie rozpoznano w wieku od 1 do 17 lat (mediana 6 lat), u pacjentów z nefropatią cienkich błon mediana wieku wynosiła 5,57 roku, a u pacjentów z zespołem Alporta 6 lat (test U M-W,  $p = 0,86$ ). Ponadto u czterech chłopców z zespołem Alporta zdiagnozowano niedosłuch już przed 12 rokiem życia.

Czas obserwacji chorych od wystąpienia pierwszych objawów choroby do wykonania biopsji nerki wynosił od 4 do 143 miesięcy, średnio  $37,4 \pm 34,3$  miesiąca (mediana 28 miesięcy). W przypadku choroby cienkich błon czas obserwacji przed biopsją nerki był istotnie dłuższy niż w zespole Alporta, mediana odpowiednio 38 vs. 11 miesięcy (test U M-W,  $p = 0,01$ ). Biopsję nerki wykonano w wieku od 1 do 17 lat (mediana 9,5 roku), u pacjentów z cienkimi błonami mediana wieku wynosiła 10 lat, a w grupie pacjentów z zespołem Alporta 7 lat, bez istotnej różnicy statystycznej (test U M-W,  $p = 0,4$ ) – tab. II.

Krwinkomocz, jako cecha charakterystyczna początkowej fazy obu chorób, występował w różnym stopniu nasilenia. W obu rozpoznaniach obserwowano najczęściej krwinkomocz o średnim nasileniu – odpowiednio u 50 i 64% pacjentów (tab. III). Z kolei krwinkomocz o małym nasileniu występował częściej w nefropatii cienkich błon, bo u 32% pacjentów w porównaniu do 12% pacjentów z zespołem Alporta, ale bez stwierdzenia istotności statystycznej (test  $\chi^2$ ,  $p = 0,076$ ).

W badanej grupie pacjentów z zespołem Alporta, podobnie jak w grupie pacjentów z nefropatią cienkich błon, nie wykazano istotnej statystycznie zależności między nasileniem krwinkomoczu i białkomoczu a wiekiem rozpoznania choroby ( $p = 0,79$ ).

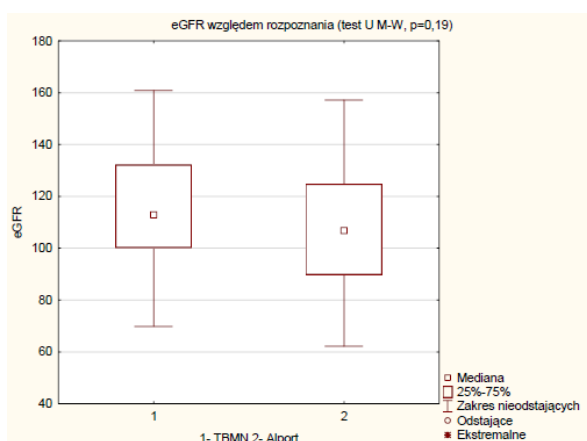
W grupie z zespołem Alporta wskaźnik filtracji kłębuszkowej eGFR, oceniany przed wykonaniem biopsji nerki, był nieco niższy, lecz bez istotności statystycznej, i wynosił 106,8 ml/min/spc (od 62 do 157) w odniesieniu do wartości 112,9 ml/min/spc (od 69,8 do 160,9) w grupie z nefropatią cienkich błon (ryc. 1). Obniżenie eGFR poniżej 80 ml/min/spc stwierdzono u 3 pacjentów z zespołem Alporta oraz u 1 pacjenta z rozpoznaniem cienkich błon.

**Tabela II.** Wiek rozpoznania choroby oraz diagnostyki biopsyjnej u pacjentów leczonych z powodu TBMN i ZA  
**Table II.** Age of disease diagnosis and of kidney biopsy in patients treated for TBMN and AS

	Wszyscy pacjenci	Pacjenci z nefropatią cienkich błon	Pacjenci z zespołem Alporta
Wiek rozpoznania krwinkomoczu (w latach), mediana (25–75%)	6,0 (3–8,5)	5,75 (3,3–8)	6,0 (3–9,5)
Czas obserwacji przed biopsją, mediana (25–75%)	28 (6–60)	38 (23–65)	11 (3–42)
minimum – maksimum [miesiące]		4–111	1–143
Wiek w momencie biopsji (w latach), mediana (25–75%)	9,5 (5–13)	10 (6–13)	7 (3,5–12)

**Tabela III.** Charakterystyka krwinkomoczu oznaczonego przed wykonaniem biopsji nerki u pacjentów z TBMN i ZA. Zakres krwinkomoczu określono liczbą erytrocytów ocenianą w osadzie moczu w mikroskopie świetlnym w polu widzenia przy powiększeniu 400x  
**Table III.** Characteristics of hematuria determined before kidney biopsy in patients with TBMN and AS. Range of hematuria was set according to erythrocyte count in urine sediment examined by light microscopy under 400x magnification

	Wszyscy pacjenci	Pacjenci z nefropatią cienkich błon	Pacjenci z zespołem Alporta
Liczba pacjentów	53	28	25
Krwinkomoczu w osadzie moczu			
Mały (< 30 erytrocytów w pw)	12 (23%)	9 (32%)	3 (12%)
Średni (30–200 erytrocytów w pw)	30 (57%)	14 (50%)	16 (64%)
Duży (> 200 erytrocytów w pw)	11 (20%)	5 (18%)	6 (24%)



**Ryc. 1.** Porównanie czynności nerek (eGFR) ocenianej przed biopsją nerki u pacjentów z TBMN i ZA.

**Fig. 1.** Kidney function (eGFR) estimated before kidney biopsy in patients with TBMN and AS.

## Rozpoznanie patomorfologiczne

W badaniu histopatologicznym biopsjatu nerki podsumowano charakterystyczne dla analizowanych chorób zmiany kłębuszka nerkowego. Parametrem warunkującym rozpoznanie nefropatii cienkich błon był obraz ścieńczałych błon podstawnych kłębuszka u wszystkich 28 (100%) pacjentów. Zmianom tym towarzyszył przyrost mezangium u 11 (39%) pacjentów z rozpoznaniem łagodnym krwinkomoczem. Z kolei kłębuszki nerkowe pacjentów z zespołem Alporta charakteryzowały się w badaniu histopatologicznym znamienne różnicowanym obrazem. Najczęściej stwierdzano błony podstawne nieregularnej grubości – 14 przypadków (56%), laminację *lamina densa* – 12 (46%) i przyrost mezangium – 11 (44%) – tab. IV.

**Tabela IV.** Charakterystyka histopatologiczna kłębuszków nerkowych w biopsjach nerek pacjentów leczonych z powodu TBMN i ZA  
**Table IV.** Characteristics of glomerular histopathology findings in kidney biopsy of patients with TBMN and AS

	Pacjenci z zespołem cienkich błon	Pacjenci z zespołem Alporta
Liczba pacjentów	28	25
Charakterystyka histopatologiczna		
Ścieńczałe błony podstawne	28 (100%)	11 (44%)
Pogrubiałe błony podstawne	0 (0%)	6 (24%)
Błony podstawne nieregularnej grubości	6 (21%)	14 (56%)
Przyrost mezangium	11 (39%)	11 (44%)
Laminacja <i>lamina densa</i>	4 (14%)	12 (48%)

W tabeli V zestawiono charakter zmian patomorfologicznych kłębuszków nerkowych w pierwszej biopsji nerki u pacjentów z zespołem Alporta. U 4 dzieci (16%) zakwalifikowanych do tej grupy z na podstawie dodatniego wywiadu rodzinnego nie stwierdzono żadnych charakterystycznych dla choroby zmian patomorfologicznych. Białkomoczu obserwowano u 14 dzieci z tym rozpoznaniem (56%).

W analizie zależności rodzaju zmian patomorfologicznych i parametrów klinicznych w zespole Alporta wykazano korelację między występowaniem białkomoczu a pogrubieniem błony podstawnej kłębuszka ( $\chi^2$ ,  $p = 0,0154$ ), nieregularnością ich grubości ( $p = 0,0197$ ) a przyrostem mezangium ( $p = 0,0179$ ).

W analizie regresji wieloczynnikowej najsilniejszym parametrem patomorfologicznym, warunkującym występowanie białkomoczu, była nieregularność grubości błon podstawnych ( $b^* = 0,64$ ;  $R^2 = 0,56$ ;  $p = 0,011$ ).

W badanej grupie u chłopców częściej obserwowano laminację *lamina densa* ( $\chi^2$ ,  $p = 0,042$ ).

**Tabela V.** Charakterystyka histopatologiczna kłębuszków nerkowych ocenianych w pierwszej biopsji nerki u pacjentów leczonych z powodu zespołu Alporta – kolejność pacjentów według wieku w momencie biopsji**Table V.** Characteristics of histopathological findings in first kidney biopsy in patients with Alport syndrome – patients ordered according to age at biopsy

Numer pacjenta z ZA	Płeć	Wiek w chwili biopsji [lata]	Białkomocz (najwyższy przed BN) [g/l]	Ścieńczałe błony podstawne	Pogrubiałe błony	Przyrost mezangium	Błony podstawne nieregularnej grubości	Laminacja lamina densa
1.	K	1	1,05	0	0	0	tak	tak
2.	M	2	1,43	tak	0	tak	0	0
3.	M	3	1,82	tak	0	0	0	0
4.	K	3	0	tak	0	0	tak	tak
5.	M	3	0	0	0	0	tak	0
6.	K	3	2,87	tak	0	0	0	tak
7.	K	4	1,9	0	0	0	tak	tak
8.	M	5	0	0	0	tak	tak	tak
9.	M	5	0	tak	tak	tak	tak	0
10.	K	6	0	0	0	0	tak	0
11.	M	6	1,8	tak	0	0	0	0
12.	K	7	0,31	tak	0	tak	0	0
13.	K	7	0,94	tak	0	0	0	0
14.	K	9	0	0	0	tak	0	0
15.	K	9	0	0	0	tak	tak	tak
16.	M	10	0	tak	tak	tak	tak	tak
17.	M	11	2,5	0	0	0	0	0
18.	M	11	0	0	tak	tak	0	0
19.	M	13	0	0	0	0	tak	tak
20.	M	15	1,0	0	0	0	0	0
21.	M	16	0,34	0	0	0	0	0
22.	K	17	1,63	0	0	0	tak	tak
23.	K	17	0,31	0	0	0	tak	tak
24.	M	17	2,2	0	0	0	0	0
25.	M	–	0	bd	bd	bd	bd	bd
Razem	11 K 14 M	mediana = 7	białkomocz 14 dzieci	9	3	8	12	10

BN – biopsja nerki, bd – brak danych

BN – kidney biopsy, bd – no data

Ścieńczenie błony podstawnej było istotnym charakterystycznym parametrem rozpoznawanym u młodszych dzieci do 10 r.ż. z zespołem Alporta ( $\chi^2$ ,  $p=0,0159$ ). Nie wykazano istotnej statystycznie korelacji między występowaniem cech patomorfologicznych a nasileniem krwinkomoczu oraz dla parametrów wydolności nerek eGFR ocenianych przed biopsją nerki.

### Leczenie

U wszystkich 14 pacjentów z zespołem Alporta, u których stwierdzono białkomocz, zastosowano w leczeniu inhibitor konwertazy angiotensyny (ACEI) lub bloker receptora dla angiotensyny II (ARB).

U 8 dzieci od początku choroby obserwowano białkomocz w zakresie nerczycowym, co było przyczyną podjęcia próby leczenia prednizonem. Lek ten zastosowano u dzieci w wieku od 2,5 do 15 lat (średnio 7 lat) przez okres od 1 do 9 miesięcy (średnio 4,75 miesiąca). U 8 pacjentów włączono do leczenia cyklosporynę A (średnio przez 2,5 roku), a w 2 przypadkach dodatkowo jeden cykl 9 pulsów metylprednizolonu, ze względu na objawy zespołu nerczycowego.

U jednego pacjenta z białkomoczem od 3 r.ż. oraz niedosłuchem stwierdzonym w 5 r.ż. obserwowano stopniową utratę funkcji nerek – leczenie nerkozastępcze zastosowano jeszcze przed ukończeniem 18 r.ż. (pacjent nr 5).

Charakterystykę grupy o ciężkim przebiegu zespołu Alporta przedstawia tabela VI. Zawarto w niej dane pacjenta ze ścięciem błon podstawnych w biopsji nerki wykonanej w 6 r.ż., który przez kolejne lata nie zgłaszał się do kontroli i w wieku 17,5 roku z powodu schyłkowej niewydolności nerek konieczne było u niego wykonanie przeszczepienia nerki (pacjent nr 11). U pozostałych pacjentów z ZA poddanych leczeniu

funkcja nerek była prawidłowa. Spośród 4 chłopców z niedosłuchem u dwóch nie rozwinął się białkomocz w dzieciństwie.

11 pacjentów z TBMN i 10 pacjentów z ZA nadal pozostaje pod opieką pediatryczną. Wśród nich najkrótszy czas obserwacji po biopsji nerki wynosi obecnie 3 lata.

**Tabela VI.** Charakterystyka przebiegu leczenia pacjentów z zespołem Alporta  
**Table VI.** Characteristics of follow-up and treatment in Alport syndrome patients

Nr pacjenta z ZA	Płeć	Wiek BN	Wynik BN	Wiek BN II	Wynik BN II	Wiek (czas leczenia)		Czas obserwacji [lata]	Przebieg kliniczny
						Prednizon	CsA		
1.	K	1	Ś + N + L	13	P	15 (7 mies.)	16 (2 lata)	17	B
2.	M	2	Ś + Mes	–	–	2 (4 mies.) + Mtp	2 (5 lat)	7	B
3.	M	3	Ś	–	–	3 (9 mies.)	3 (1 rok)	4	B
5.	M	3	N+ płodowe kłębuszki	9	N	10 (mies.)	15 (3 lata)	15	B, niedosłuch 5 r.ż., SNN 17 r.ż., KTx
6.	K	3	Ś + L	–	–	3 (2 mies.) + Mtp	3 (1 rok)	6	B
7.	K	4	N + L	–	–	4 (5 mies.)	4 (1 rok)	4	B
11.	M	6	Ś	–	–	0	0	12	B, brak kontroli, SNN 17,5 r.ż., KTx
13.	K	7	Ś	14	P + N	9 (5 mies.)	11 (5,5 roku)	11	B
14.	K	9	Mes	15	N + L	10 (6 mies.)	0	9	B po 5 latach
19.	M	13	N + L	–	–	0	13 (1,2 roku)	4,5	B + niedosłuch

Ś – ścięczenie błon podstawnych, Mes – przyrost mezangium, N – nieregularność grubości błony, L – laminacja *lamina densa*, P – pogrubienie błon podstawnych, B – białkomocz, CsA – cyklosporyna A, Mtp – metylprednizolon, KTx – przeszczepienie nerki, SNN – schyłkowa niewydolność nerek.

Ś – *thinning of basal membrane*, Mes – *mesangial proliferation*, N – *irregularity of basal membrane thickness*, L – *lamina densa lamination*, P – *thickening of basement membrane*, B – *proteinuria*, CsA – *ciclosporine A*, Mtp – *methylprednisolone*, KTx – *kidney transplantation*, SNN – *end stage kidney disease*.

U 2 pacjentów z rozpoznaniem wstępnym nefropatii cienkich błon wystąpił w dalszym przebiegu choroby białkomocz – wskaźnik białkowo-kreatyninowy wynosił odpowiednio 0,56 i 2,0 mg/mg. U pierwszej pacjentki ponowna biopsja nerki wykonana z tego powodu po trzech latach obserwacji (w wieku 14 lat) wykazała jedynie ścięczenie błon podstawnych. U ostatniej pacjentki obserwowano przejściowe obniżenie eGRF do 68,8 ml/min/spc przy progresji zmian chorobowych kłębuszka w postaci nieregularnej grubości błon podstawnych w biopsji nerki wykonanej po 8 latach obserwacji (w wieku 11 lat). U obu pacjentek zastosowano przewlekle ACEI, uzyskując ustąpienie białkomoczu.

## DYSKUSJA

Mimo iż obecność krwinkomoczu jest dobrym parametrem diagnostycznym, to jednak nie pozwala na oszacowanie rokowania w przebiegu glomerulopatii uwarunkowanych genetycznie. Jego nasilenie jest nie-

zależne od wieku postawienia rozpoznania oraz od czasu trwania choroby. Białkomocz, jako objaw współwystępujący w glomerulopatiach uwarunkowanych genetycznie służy monitorowaniu postępu choroby. U pacjentów z dodatnim wywiadem rodzinnym w kierunku zespołu Alporta należy zwrócić szczególną uwagę na wczesne rozpoznanie choroby, z uwagi na możliwość wystąpienia białkomoczu stanowiącego zły czynnik rokowniczy. Ocena zmian morfologicznych w bioptacie nerki ułatwia podjęcie decyzji terapeutycznych u pacjentów z białkomoczem, zwłaszcza o zakresie nerczycowym. W analizowanej grupie pacjentów czas od rozpoznania choroby do wykonania biopsji nerki był istotnie krótszy w ZA niż w TBMN, ze względu na współwystępowanie białkomoczu u 14 spośród 25 pacjentów z zespołem Alporta. Obniżenie czynności nerek u 3 dzieci z ZN było również przyczyną wcześniejszej decyzji o wykonaniu biopsji nerki.

W obserwacji klinicznej współwystępowanie niedosłuchu nie łączyło się z progresją choroby nerek u 2 z 4 chłopców, co zaobserwowali również Storey i wsp. [20]. Wykonanie biopsji nerki u pacjentów z izolowanym krwinkomoczem w wieku poniżej 10 roku życia nie

różnicowało ZA od TBMN, ze względu na brak u części pacjentów z ZA innych niż ścieńczenie błon zmian na wczesnym etapie choroby.

Nieregularność grubości błon podstawnych stwierdzona w biopsji nerki u dzieci z ZA była obok innych charakterystycznych dla choroby zmian histopatologicznych, jak pogrubienie błony podstawnej i rozplem mezangium, najistotniejszym czynnikiem związanym z występowaniem białkomoczu.

Wydaje się, że wraz z postępem diagnostyki molekularnej i jej szerszą dostępnością rozpoznanie patomorfologiczne glomerulopatii uwarunkowanych genetycznie może zostać zdominowane przez badanie genetyczne. Bekheirnia i wsp. opisali korelacje pomiędzy typem mutacji związanej z chromosomem X a rokowaniem choroby, kwalifikując mutacje punktowe do grupy lekkich [21]. Podobne obserwacje zostały przedstawione przez Storey i wsp. w autosomalnie recesywnej postaci ZA, gdzie w przypadku lekkich mutacji nie obserwowano pogorszenia funkcji nerek ani pozanerkowych manifestacji choroby [20]. W wielu rodzinach badania genetyczne umożliwiły także rozpoznanie „dwugenowych” mutacji w postaci jednoczesnego występowania mutacji pojedynczych alleli w obu genach COL4A3 i COL4A4, które dziedziczone jednocześnie dawały obraz choroby autosomalnie dominującej, a przekazywane osobno – autosomalnie recesywnej [22].

W badanej grupie pacjentów z ZA prowadzono u wszystkich leczenie ACEI/ARB. Retrospektywna analiza wszystkich leczonych steroidami pacjentów potwierdziła brak ich skuteczności w ZA. Zastosowanie cyklosporyny A w okresie od 1 do 5,5 roku pozwoliło

jedynie na czasowe zmniejszenie białkomoczu do wartości poniżej granicy nerczykowej. Massella i wsp. podważyli skuteczność takiego leczenia, ze względu na działania uboczne cyklosporyny A, zwłaszcza u dzieci z przewlekłą chorobą nerek [23]. Sugimoto i wsp. zwrócili uwagę na szczególną wrażliwość obecnych w ZA płodowych kłębuszków predysponujących do nefrotoksyczności pocyklosporynowej [24]. Tym samym włączenie cyklosporyny A u pacjenta z rozpoznanymi w biopsji nerki płodowymi kłębuszkami mogło stanowić czynnik przyspieszający progresję do schyłkowej niewydolności nerek jeszcze w wieku dziecięcym.

Z kolei brak leczenia nefroprotektoryjnego u pacjenta niezgłaszającego się do kontroli mógł przyczynić się u niego do szybszej utraty funkcji nerek.

## WNIOSKI

U dzieci z ZA i TBMN czynnikami złej prognozy są białkomocz ze stwierdzoną w biopsji nerki nieregularnością błon podstawnych kłębuszka. W przypadku obecności izolowanego krwinkomoczu i ścieńczenia błon podstawnych kłębuszka nie można jednoznacznie wykluczyć złego rokowania. Wydaje się, że wczesne wykonywanie biopsji nerki u dzieci z izolowanym krwinkomoczem w większości przypadków nie jest miarodajne. U młodych pacjentów wskazane jest zatem przeprowadzenie diagnostyki genetycznej, umożliwiającej wczesne rozpoznanie i być może ułatwiającej prognozowanie dalszego przebiegu choroby.

### Author's contribution

Study design – A. Moczulska

Data collection – A. Moczulska, J. Walkosz, M. Mleczo, K. Zachwieja, E. Wierchowska-Słowiaczek, I. Ogarek, K. Wilkosz, J. Kwinta-Rybicka, Z. Stec, E. Szczęsny-Choruz, M. Miklaszewska, D. Drodź

Data interpretation – A. Moczulska, J. Walkosz, E. Zarębska, M. Mleczo

Statistical analysis – A. Moczulska, J. Walkosz, E. Zarębska, M. Mleczo

Manuscript preparation – A. Moczulska, J. Walkosz, E. Zarębska, M. Mleczo, D. Drodź

Literature research – A. Moczulska, J. Walkosz, E. Zarębska, M. Mleczo

## PIŚMIENNICTWO

- Ritchie C.D., Bevan E.A., Collier S.J. Importance of occult haematuria found at screening. *Br. Med. J. (Clin Res Ed)*. 1986; 292(6521): 681–683.
- Savige J., Rana K., Tonna S., Buzza M., Dagher H., Wang Y.Y. Thin basement membrane nephropathy. *Kidney Int*. 2003; 64: 1169–1178.
- Hasstedt S.J., Atkin C.L. X-linked inheritance of Alport syndrome: family P revisited. *Am. J. Hum. Genet*. 1983; 35: 1241–1251.
- Mencarelli M.A., Heidet L., Storey H., van Geel M., Knebelmann B., Fallerini C., Miglietti N., Antonucci M.F., Cetta F., Sayer J.A., van den Wijngaard A., Yau S., Mari F., Bruttini M., Ariani F., Dahan K., Smeets B., Antignac C., Flinter F., Renieri A. Evidence of digenic inheritance in Alport syndrome. *J. Med. Genet*. 2015; 52(3): 163–174.
- Rana K., Tonna S., Wang Y.Y., Sin L., Lin T., Shaw E., Mookerjee I., Savige J. Nine novel COL4A3 and COL4A4 mutations and polymorphisms identified in inherited membrane diseases. *Pediatr. Nephrol*. 2007; 22(5): 652–657.
- Hudson B.G., Tryggvason K., Sundaramoorthy M., Neilson E.G. Alport's syndrome, Goodpasture's syndrome, and type IV collagen. *N. Engl. J. Med*. 2003; 348: 2543–2556.
- Hudson B.G., Tryggvason K., Sundaramoorthy M., Neilson E.G. Alport's syndrome, Goodpasture's syndrome, and type IV collagen. *N. Engl. J. Med*. 2003; 348: 2543–2556.
- Tryggvason K., Patrakka J. Thin basement membrane nephropathy. *J. Am. Soc. Nephrol*. 2006; 17: 813–822.
- Zurawski J., Burchardt P., Moczko J., Seget M., Iwanik K., Sikora J., Woźniak A., Salwa-Zurawska W. Morphological assessment of thin basement membrane disease. *Pol. J. Pathol*. 2016; 67: 114–121.
- Vogler C., McAdams A.J., Homan S.M. Glomerular basement membrane and lamina densa in infants and children: an ultrastructural evaluation. *Pediatr. Pathol*. 1987; 7: 527–534.
- Cangiotti A.M., Sessa A., Meroni M., Montironi R., Ragaiolo M., Mambelli V., Cinti S. Evolution of glomerular basement membrane lesions in a male patient with Alport syndrome: ultrastructural and morphometric study. *Nephrol. Dial. Transplant*. 1996; 11: 1829–1834.
- Pierides A., Voskarides K., Athanasiou Y., Ioannou K., Damianou L., Arsalis M., Zavros M., Pierides M., Vargemelis V., Patsias C., Zouvanis I., Elia A.,



- Kyriacou K., Deltas C. Clinico-pathological correlations in 127 patients in 11 large pedigrees, segregating one of three heterozygous mutations in the COL4A3/ COL4A4 genes associated with familial haematuria and significant late progression to proteinuria and chronic kidney disease from focal segmental glomerulosclerosis. *Nephrol. Dial. Transplant.* 2009; 24: 2721–2729.
13. Kruegel J., Rubel D., Gross O. Alport syndrome--insights from basic and clinical research. *Nat. Rev. Nephrol.* 2013; 9: 170–178.
14. Jais J.P., Knebelmann B., Giatras I., De Marchi M., Rizzoni G., Renieri A., Weber M., Gross O., Netzer K.O., Flinter F., Pirson Y., Dahan K., Wieslander J., Persson U., Tryggvason K., Martin P., Hertz J.M., Schröder C., Sanak M., Carvalho M.F., Saus J., Antignac C., Smeets H., Gubler M.C. X-linked Alport syndrome: natural history and genotype-phenotype correlations in girls and women belonging to 195 families: a "European Community Alport Syndrome Concerted Action" study. *J. Am. Soc. Nephrol.* 2003; 14: 2603–2610.
15. Savige J., Ratnaike S., Colville D. Retinal abnormalities characteristic of inherited renal disease. *J. Am. Soc. Nephrol.* 2011; 22: 1403–1415.
16. Barker D.F., Hostikka S.L., Zhou J., Chow L.T., Oliphant A.R., Gerken S.C., Gregory M.C., Skolnick M.H., Atkin C.L., Tryggvason K. Identification of mutations in the COL4A5 collagen gene in Alport syndrome. *Science.* 1990; 248(4960): 1224–1227.
17. Mochizuki T., Lemmink H.H., Mariyama M., Antignac C., Gubler M.C., Pirson Y., Verellen-Dumoulin C., Chan B., Schröder C.H., Smeets H.J. Identification of mutations in the alpha 3(IV) and alpha 4(IV) collagen genes in autosomal recessive Alport syndrome. *Nat. Genet.* 1994; 8: 77–81.
18. Feingold J., Bois E., Chompret A., Broyer M., Gubler M.C., Grunfeld J.P. Genetic heterogeneity of Alport syndrome. *Kidney Int.* 1985; 27: 672–677.
19. Ninomiya Y., Kagawa M., Iyama K., Naito I., Kishiro Y., Seyer J.M., Sugimoto M., Oohashi T., Sado Y. Differential expression of two basement membrane collagen genes, COL4A6 and COL4A5, demonstrated by immunofluorescence staining using peptide-specific monoclonal antibodies. *J. Cell. Biol.* 1995; 130: 1219–1229.
20. Kalluri R., Shield C.F., Todd P., Hudson B.G., Neilson E.G. Isoform switching of type IV collagen is developmentally arrested in X-linked Alport syndrome leading to increased susceptibility of renal basement membranes to endoproteolysis. *J. Clin. Invest.* 1997; 99: 2470–2478.
21. Storey H., Savige J., Sivakumar V., Abbs S., Flinter F.A. COL4A3/COL4A4 mutations and features in individuals with autosomal recessive Alport syndrome. *J. Am. Soc. Nephrol.* 2013; 24: 1945–1954.
22. Bekheirnia M.R., Reed B., Gregory M.C., McFann K., Shamshirsaz A.A., Masoumi A., Schrier R.W. Genotype-phenotype correlation in X-linked Alport syndrome. *J. Am. Soc. Nephrol.* 2010; 21: 876–883.
23. Fallerini C., Baldassarri M., Trevisson E., Morbidoni V., La Manna A., Lazzarin R., Pasini A., Barbano G., Pinciaroli A.R., Garosi G., Frullanti E., Pinto A.M., Mencarelli M.A., Mari F., Renieri A., Ariani F. Alport syndrome: impact of digenic inheritance in patients management. *Clin. Genet.* 2016, doi: 10.1111/cge.12919.
24. Massella L., Muda A.O., Legato A., Di Zazzo G., Giannakakis K., Emma F. Cyclosporine A treatment in patients with Alport syndrome: a single-center experience. *Pediatr. Nephrol.* 2010; 25: 1269–1275.
25. Sugimoto K., Fujita S., Miyazawa T., Nishi H., Enya T., Izu A., Wada N., Sakata N., Okada M., Takemura T. Cyclosporin A may cause injury to undifferentiated glomeruli persisting in patients with Alport syndrome. *Clin. Exp. Nephrol.* 2014; 18: 492–498.