



Nonconvulsive status epilepticus in the course of Hashimoto's encephalopathy – case report

Niedrgawkowy stan padaczkowy w przebiegu Encefalopatii Hashimoto – opis przypadku

Agata Rauszer-Szopa , Gabriela Gajewska, Katarzyna Kapcia, Danuta Szewczyk-Urgacz

Oddział Neurologii, Wojewódzki Szpital Specjalistyczny Megrez Sp. z o.o. w Tychach

ABSTRACT

Hashimoto's encephalopathy (HE) is a rare neurologic syndrome that can accompany Hashimoto's disease or occur independently. The spectrum of symptoms – broad and uncharacteristic – hinders the diagnostic process. Hashimoto's encephalopathy can resemble every kind of delirium disease and rapidly progressive dementia, which is why the case report presented in the paper is significant for doctors of all specialisations. The majority of patients are in the euthyroid state. The course of the illness may be acute stroke-like or with psychiatric symptoms and epileptic seizures. HE is most often diagnosed by excluding other causes of neurological disorders, and by identifying encephalopathy and high levels of thyroid peroxidase and thyroglobulin antibodies, which is crucial for a quick and accurate diagnosis. Cerebro-spinal fluid examination and electroencephalography are also very useful. Therapy with steroids is the treatment of choice, however, if no clinical improvement is apparent or resistance to steroids occurs, other methods like plasmapheresis, immunoglobulins, immunosuppression or biological drugs are used. Quick and accurate diagnosis followed by appropriate treatment ensures a promising prognosis.

KEY WORDS

Hashimoto's encephalopathy, nonconvulsive status epilepticus, electroencephalography, dementia, thyroid antibodies, corticoids

STRESZCZENIE

Encefalopatia Hashimoto (EH) jest rzadkim zespołem neurologicznym, mogąym towarzyszyć chorobie Hashimoto albo występować niezależnie od niej. Spektrum objawów – szerokie i niecharakterystyczne – utrudnia proces diagnostyczny. Encefalopatię Hashimoto mogą przypominać wszelkie choroby związane z zespołem majaczenia i szybko postępującym otępieniem, dlatego przedstawiony w pracy opis przypadku jest istotny dla lekarzy wszystkich specjalności. Większość pacjentów znajduje się w stadium eutyreozy. Przebieg choroby może być ostry udaropodobny lub z przewagą objawów psychiatrycznych i z napadami padaczkowymi. Rozpoznanie stawia się najczęściej poprzez wykluczenie innych przyczyn zaburzeń neurologicznych oraz stwierdzenie encefalopatii i wysokiego miana przeciwciał przeciwarczycowych. U prawie wszystkich pacjentów stwierdza się podwyższony poziom przeciwciał przeciwko peroksydazie tarczycowej oraz tyreoglobulinie, dlatego badanie poziomu przeciwciał stanowi podstawę szybkiej i trafnej diagnozy. Pomocne w rozpoznaniu jest również badanie płynu mózgowo-rdzeniowego oraz badanie elektroencefalograficzne. Leczeniem

Received: 24.02.2017

Revised: 18.06.2018

Accepted: 04.02.2019

Published online: 31.12.2019

Address for correspondence: Lek. Agata Rauszer-Szopa, Oddział Neurologii, Wojewódzki Szpital Specjalistyczny Megrez Sp. z o.o. w Tychach, ul. Edukacji 102, 43-100 Tychy, tel. + 48 32 325 52 20, e-mail: agata.rauszer@interia.pl

Copyright © Śląski Uniwersytet Medyczny w Katowicach

www.annales.sum.edu.pl



z wyboru jest przewlekła sterydoterapia, natomiast w przypadku braku poprawy lub steroidooporności stosuje się inne metody, takie jak plazmafereza, immunoglobuliny, immunosupresja czy leczenie biologiczne. W przypadku postawienia szybkiej i trafnej diagnozy oraz włączenia odpowiedniego leczenia, rokowanie jest dobre.

SŁOWA KLUCZOWE

encefalopatia Hashimoto, niedrgawkowy stan padaczkowy, elektroencefalografia, zespół otępienny, przeciwciała przeciw-tarczycowe, glikokortykosterydy

INTRODUCTION

Hashimoto's Encephalopathy (HE) is a rare neurological syndrome that may accompany or occur independently of autoimmune thyroid disorders. The currently more commonly used name SREAT (*Steroid Responsive Encephalopathy Associated Autoimmune Thyroiditis*) indicates the involvement of autoimmune thyroid disorders other than Hashimoto's disease in its occurrence [1].

The disease is most common in the 5–6th decade of life, more often in women (3,7:1) [2], who account for about 80% of patients with HE [3].

The etiology of the disease is unknown. One of the causes may be autoimmune inflammation of cerebral small vessels, consisting in the accumulation of immune complexes in Virchow-Robin spaces. There is also speculation on the toxic effect of the hypothalamic thyrotropin-releasing hormone (TRH) on the central nervous system [3]. Neuron-specific enolase (NAE) seems to be a specific antigen showing strong expression in the vascular endothelium of patients with HE [4,7,8]. This antigen can be detected in about 70% of patients with HE, which in combination with the labeling of anti-thyroid antibodies seems to be a useful diagnostic marker of HE [8].

The disease is of a non-specific course with periods of exacerbation and remission. Depending on the course, two types are distinguished: the first type – of vascular origin, stroke-like, with mild cognitive impairments, constituting approximately 25% of cases [3,17]; the second type – diffusive, with progressive dementia syndrome, consciousness disturbances, psychotic symptoms and epileptic seizures (the remaining 75% of cases) [3,17].

The diagnosis is most often made by excluding other causes of neurological disorders and diagnosing encephalopathy and a high titre of anti-thyroid antibodies [3,5].

The treatment of choice is chronic steroid therapy with a duration of up to 2 years. If there is no improvement, immunosuppression (azathioprine, cyclophosphamide, methotrexate), sometimes plasmapheresis or intravenous immunoglobulins are applied [6,7].

CASE REPORT

A 73-year-old female patient was admitted to the Neurology Ward of the Regional Specialist Hospital in Tychy, Megrez Sp. z o.o. because of quantitative and qualitative consciousness disturbances and muscle we-

WPROWADZENIE

Encefalopatia Hashimoto (EH) jest rzadkim zespołem neurologicznym mogącym towarzyszyć schorzeniom autoimmunologicznym tarczycy lub występującym niezależnie od nich. Obecnie częściej stosowana nazwa SREAT (*Steroid Responsive Encephalopathy Associated Autoimmune Thyroiditis*) – encefalopatia steroidowrażliwa związana z autoimmunologicznym zapaleniem tarczycy) podkreśla udział innych, poza chorobą Hashimoto, schorzeń autoimmunologicznych tarczycy w jej wystąpieniu [1].

Choroba najczęściej ujawnia się w 5–6 dekadzie życia, częściej u kobiet (3,7:1) [2], które stanowią około 80% pacjentów z EH [3].

Etiologia schorzenia nie jest znana. Jedną z przyczyn może być autoimmunologiczny proces zapalny małych naczyń mózgowych, polegający na odkładaniu się kompleksów immunologicznych w przestrzeniach Virchowa-Robina. Spekuluje się również na temat toksycznego wpływu podwzgórzowego hormonu uwalniającego hormon tyreotropowy (TRH) na ośrodkowy układ nerwowy [3]. Swoistym antygenem wydaje się alfa-enolaza (NAE) wykazująca silną ekspresję w śródbłonku naczyń pacjentów z EH [4,7,8]. Antygen ten udaje się wykryć u około 70% pacjentów z EH, co w połączeniu z oznaczeniem stężenia przeciwciał przeciw-tarczycowych wydaje się pomocnym markerem diagnostycznym EH [8].

Choroba ma niespecyficzny przebieg z okresami zaostrzeń i remisji. W zależności od przebiegu wyróżnia się dwa typy: I – naczyniopochodny, udaropodobny, z łagodnymi zaburzeniami poznawczymi, stanowiący ok. 25% przypadków [3,17]; II – rozlany, z postępującym zespołem otępiennym, zaburzeniami świadomości, objawami psychotycznymi oraz napadami padaczkowymi (pozostałe 75% przypadków) [3,17].

Rozpoznanie stawia się najczęściej, wykluczając inne przyczyny zaburzeń neurologicznych oraz stwierdzając encefalopatię i wysokie miano przeciwciał przeciw-tarczycowych [3,5].

Leczeniem z wyboru jest sterydoterapia przewlekła trwająca do 2 lat. W przypadku braku poprawy stosowana jest immunosupresja (azatiopryna, cyklofosfamid, metotretksat), czasami plazmafereza lub dożylnie immunoglobuliny [6,7].

OPIS PRZYPADKU

73-letnia pacjentka została przyjęta na Oddział Neurologii Wojewódzkiego Szpitala Specjalistycznego Me-



akness of the right extremities. An interview conducted with the family showed that two weeks before admission the patient had been hospitalized in the Neurology Ward of another Silesian hospital because of contact disturbances, positional tremor of the right hand and head as well as memory disorders. She was discharged with a diagnosis: other brain disorders.

On admission to our hospital the patient was unconscious, cardiopulmonary and respiratory efficient (RR 145/110 mmHg, SaO₂ 97% during passive oxygen therapy, temp. 35.7°C), open eyes, rotated to the left, medium-sized pupils, weakly responsive to light, rightward head rotation, reaction to pain directed by upper left limb, without identified pathology, tendon and periosteal reflexes in upper limbs R > L, lower limbs R < L. History: hypertension, lipid metabolism disorders, hypothyroidism, depression and anxiety syndrome. Laboratory tests were performed, as well as CT of the head without contrast. The results of the laboratory tests are shown in Table I. CT of the head did not reveal any signs of recent pathology.

During the first day of hospitalization the patient had a fever of 39.9°C, blood and urine were collected for microbiological examination, lumbar puncture was performed. Fluid therapy, vascular, anticonvulsant, antithrombotic, antipyretic, empirical antibiotic therapy (Tartriaxon iv. 2 g/die) were implemented. The results of the cerebrospinal fluid (CSF) analysis are presented in Table II.

grez w Tychach z powodu ilościowych oraz jakościowych zaburzeń świadomości oraz osłabienia siły mięśniowej kończyn prawych. Z wywiadu zebranego od rodziny wynikało, iż dwa tygodnie przed przyjęciem pacjentka była hospitalizowana na Oddziale Neurologii innego szpitala na terenie woj. śląskiego z powodu zaburzeń kontaktu, drżenia pozycyjnego prawej dłoni i głowy oraz zaburzeń pamięci. Wypisana została z diagnozą: inne zaburzenia mózgu.

Przy przyjęciu do naszego ośrodka pacjentka była nieprzytomna, wydolna krążeniowo i oddechowo (RR 145/110 mmHg, SaO₂ 97% podczas biernej tlenoterapii, temp. 35,7°C), oczy otwarte, zrotowane w lewą stronę, źrenice średnio wymiarowe, słabo reagujące na światło, rotacja głowy w prawo, reakcja na ból ukierunkowana kończyną górną lewą, bez objawów patologicznych, odruchy ścięgnisto-okostnowe w kończynach górnych P > L, w dolnych P < L. W wywiadzie: nadciśnienie tętnicze, zaburzenia gospodarki lipidowej, niedoczynność tarczycy, zespół depresyjno-lękowy. Wykonano badania laboratoryjne oraz CT głowy bez wzmocnienia kontrastowego. Wyniki badań laboratoryjnych przedstawiono w tabeli I. Badanie CT głowy nie uwidoczniło cech świeżej patologii.

W pierwszej dobie hospitalizacji u chorej wystąpiła gorączka 39,9°C, pobrano krew i mocz do badania mikrobiologicznego, wykonano nakłucie lędźwiowe. Wdrożono leczenie – płynoterapię, leczenie naczyniowe, przeciwdrgawkowe, przeciwwkrzepowe, przeciw-

Table I. Laboratory tests results at the beginning of hospitalization

Tabela I. Badania laboratoryjne na początku hospitalizacji

Parametr/Parametr	Test result/Wynik badania
Complete Blood Count/Morfologia	WBC 9.13 tys./ul. RBC 4.52 mln/ul. HGB 14.67g/dl. HCT 40.4%. MCV 89.4 fl. MCH 32.5 pg. MCHC 36.3 g/dl. PLT 291 tys./ul
Ionogram/Jonogram	Potassium/Potas 3.85 mmol/l. sól 145 mmol/l
Creatinine/Kreatynina	88 umol/l
eGFR	54.63 ml/min/1.73 m ²
Coaguology/Koagulologia	INR 1.00. APTT 21.2 sek.
Liver function/Wskaźniki czynności wątroby	ALT 15 U/l. AST 19 U/l
Blood glucose level/Glikemia	11.08 mmol/l
CRP	< 0.1 mg/dl
Creatine kinase/Kinaza keratynowa	CK 130 U/l. CK-MB 18.3 U/l
Troponin T/Troponina T	18.8 ng/l
General urinalysis/Badanie ogólne moczu	Specific weight 1.020, pH 6.5, leucocytes 25, nitrites – neg., protein – neg., sugar – norm., ketones – neg., urobilinogen 17 umol/l, bilirubin 17 umol/l, erythrocyte 10/ul/Ciężar wł. 1.020, pH 6.5, leukocyty 25, azotyny – neg., białko – neg., cukier – norm., ketony – neg., urobilinogen 17 umol/l, bilirubina 17 umol/l, erytrocyty 10/ ul,
Urine sediment/Osąd moczu	Squamous epithelial cells – single, leucocytes 0–2 HPF, erythrocytes – fresh, single, mineral – traces of amorphous urate, large numbers of bacteria/Nabłonki płaskie – pojedyncze, leukocyty 0–2 wpw., erytrocyty – świeże, pojedyncze, mineralne – moczany bezpostaciowe – nieliczne, bakterie – dość liczne



Table II. Cerebro-spinal fluid examination

Tabela II. Badanie płynu mózgowo-rdzeniowego

Color before centrifugation/Barwa przed odwirowaniem	colorless/wodjasny
Color after centrifugation/Barwa po odwirowaniu	colorless/wodjasny
Clarity/Przejrzystość	clear/zupełna
Clot/Skrzep	not present/nieobecny
Cytosis/Cytoza	3/3
Nonne-Apelt reaction/Odczyn Non-Appelta	wątpliwy
Protein/Białko	1384.8 mg/l
Glucose/Glukozą	5.1 mmol/l

An elevated level of protein was observed in the tests of the cerebrospinal fluid (N: 150–450 mg/l), otherwise no abnormalities were detected. On the second day of hospitalization, CT of the head with contrast was performed, which did not reveal any traits of significant pathology either. EEG examination was performed, which showed a completely disorganized basic transition consisting of a low-voltage beta rhythm with overlapping single, as well as groups of free theta waves occurring in series. Encephalopathy of unknown etiology was suspected. Slightly elevated TSH concentrations (4.97 μ U/ml, N to 4.2 μ U/ml) were reported in laboratory monitoring tests. The patient regained consciousness on the second day of hospitalization, no seizures were observed. However, the patient was confused, anxious, suffered from periodic psychomotor agitation, and there were qualitative disturbances of consciousness in the form of visual hallucinations. Another lumbar puncture was performed – the protein level was still elevated, but lower than on admission (777.4 mg/l). On the following day of hospitalization, the patient was started on Heviran (800 mg 4 times a day, iv.). Tumor markers were normal, thyroid hormones fT3 4.23 pmol/l (N: 3.10–6.80 pmol/l), fT4 18.60 pmol/l (N: 12.00–22.00 pmol/l) – normal, TSH 8.74 μ U/ml. In the following days negative results of blood, urine and cerebrospinal fluid cultures were obtained. Due to the repeated neurological deterioration (a patient without logical contact) on the ninth day of hospitalization, an internist and endocrine consultation was held – continuation of treatment was recommended. Extensive diagnostics were performed to exclude other causes of the patient's neurological condition (borreliosis, systemic infection, tetany, adrenocortical insufficiency). On the next day of hospitalization, due to the general clinical condition, electroencephalographic recording and steadily increasing TSH level, the anti-TPO and anti-TG antibody (anti-TG > 4000 IU/ml [N to 115 IU/ml], anti-TPO > 600 IU/ml [N to 34 IU/ml]) levels were determined. Another EEG examination was performed, revealing a generalized slowdown of basic transition with the presence of triphasic waves. Based on the clinical picture, laboratory and electrophysio-

gorączkowe, włączono empiryczną antybiotykoterapię (Tartriakson iv. 2 g/die). Wynik badania PMR przedstawiono w tabeli II.

W badaniu płynu mózgowo-rdzeniowego zwracał uwagę podwyższony poziom białka (N: 150–450 mg/l), poza tym nie stwierdzono innych odchyleń. W drugim dniu hospitalizacji wykonano badanie CT głowy ze wzmocnieniem kontrastowym, w którym również nie stwierdzono cech istotnej patologii. Wykonano badanie EEG, które wykazało całkowicie zdezorganizowaną czynność podstawową złożoną z niskonapięciowego rytmu beta z nałożonymi pojedynczymi, a także w seriach, grupami fal wolnych theta. Wysłunięto podejrzenie encefalopatii o nieznannej etiologii. W kontrolnych badaniach laboratoryjnych stwierdzono nieznacznie podwyższone stężenie TSH (4,97 μ U/ml, N do 4,2 μ U/ml). Chora w drugiej dobie hospitalizacji odzyskała przytomność, nie obserwowano napadów drgawkowych. Pacjentka była jednak zdezorientowana, niespokojna, okresowo pobudzona psychomotorycznie, występowały jakościowe zaburzenia świadomości w postaci omamów wzrokowych. Wykonano kolejne nakłucie lędźwiowe – stwierdzono nadal podwyższony poziom białka, jednak mniejszy niż przy przyjęciu (777,4 mg/l). W kolejnej dobie hospitalizacji do leczenia włączono Heviran (800 mg iv. 4 x die). Oznaczono markery nowotworowe – w normie, hormony tarczycy fT3 4,23 pmol/l (N: 3,10–6,80 pmol/l), fT4 18,60 pmol/l (N: 12,00–22,00 pmol/l) – w normie, TSH 8,74 μ U/ml. W kolejnych dniach otrzymano negatywne wyniki posiewu krwi, moczu oraz płynu mózgowo-rdzeniowego. Z powodu ponownego pogorszenia stanu neurologicznego (chora bez kontaktu logicznego) w dziewiątej dobie hospitalizacji odbyła się konsultacja internistyczna oraz endokrynologiczna – zalecono kontynuację leczenia. Wykonano szeroką diagnostykę wykluczającą inne przyczyny stanu neurologicznego pacjentki (borelioza, infekcja ogólnoustrojowa, tężyczka, niewydolność kory nadnerczy). W kolejnej dobie pobytu, ze względu na ogólny stan kliniczny, zapis elektroencefalograficzny oraz stale rosnący poziom TSH, oznaczono poziom przeciwciał anti-TPO oraz anti-TG (anti-TG > 4000 IU/ml [N do 115 IU/ml], anti-TPO > 600 IU/ml [N do 34 IU/ml]). Wykonano kolejne badanie EEG, stwierdzając uogólnione zwolnienie czynności podstawowej z obecnością fal trójfazowych. Na podstawie uzyskanego obrazu klinicznego oraz badań laboratoryjnych i elektrofizjologicznych u pacjentki rozpoznano encefalopatię Hashimoto.

Rozpoczęto kortykosteroidoterapię, podając Solu-Medrol w dawce 1 g iv./die przez 5 dni, a następnie Metypred doustnie w dawce dobowej 24 mg. Po pierwszym pulsie Solu-Medrolu zaobserwowano dynamiczne wycofywanie się zaburzeń urojeniowych, objawów neurologicznych oraz poprawę stanu pacjentki. Wykonano badanie MRI mózgowia, które wykazało dyskretne zmiany o charakterze demielinizacyjno-degeneracyjnym okolic trójkątów komór bocznych. Po zastosowaniu steroidoterapii dożylniej nie zarejestrowano spadku poziomu przeciwciał przeciwtarczycowych, obni-

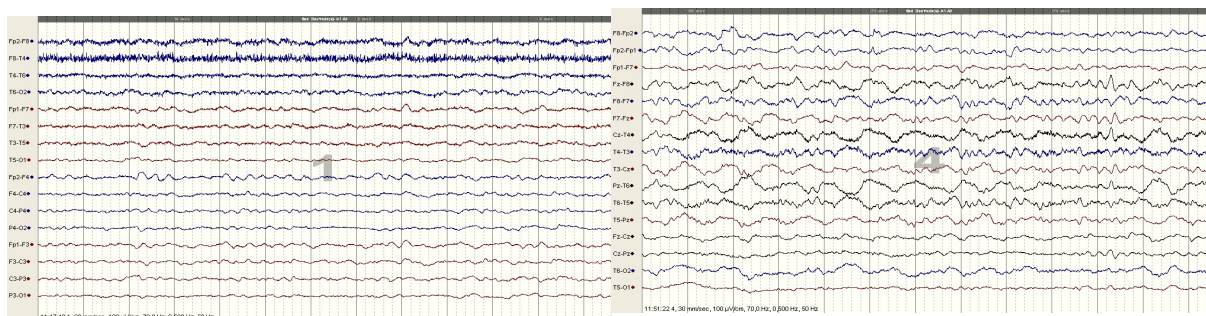


Fig. 1. Electroencephalography performed on the first day of hospitalization.

Ryc. 1. Zapisy EEG z 1. doby hospitalizacji.

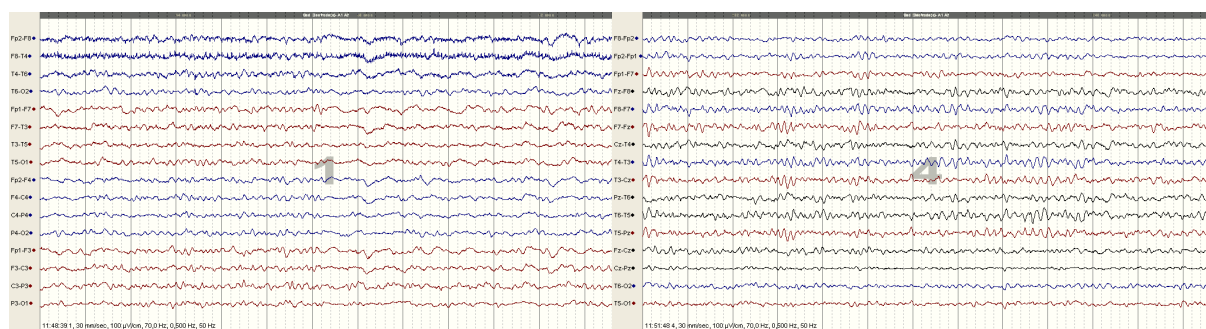


Fig. 2. Electroencephalography performed after steroids treatment.

Ryc. 2. Zapisy EEG po włączeniu kortykosterydoterapii.

logy tests, the patient was diagnosed with Hashimoto's encephalopathy.

Corticosteroid therapy was started with Solu-Medrol 1 g iv./a day for 5 days, followed by oral Metypred 24 mg a day. After the first pulse of Solu-Medrol, dynamic withdrawal of delusional disorders, neurological symptoms and improvement in the patient's condition were observed. MRI of the brain was performed, which revealed slight demyelinating-degenerative changes in the area of the lateral ventricles. After the application of intravenous steroid therapy, no decrease in the level of anti-thyroid antibodies was observed, but the TSH concentration was lower. The free thyroid hormones remained at a comparable level. The authors have not been able to identify the definite cause of the decrease in TSH concentration, which certainly requires further research and observation. The changes in thyroid hormone concentrations are presented in Figs. 3–4.

The patient underwent ultrasound examination which revealed a slightly enlarged hypoechoic thyroid with a heterogeneous structure, right lobe size 21 x 23 x 50 mm, left lobe 23 x 22 x 50 mm, both lobes showed linear hyperechoic lesions, lymph nodes not enlarged with a normal echo structure. The patient was additionally consulted psychiatrically, and the presence of mild cognitive impairments (MCI) was diagnosed.

After significant improvement in the general and neurological condition, the patient was discharged home in good general condition, without consciousness disturbances or focal neurological deficits. Long-term oral

żyło się natomiast stężenie TSH. Wolne hormony tarczycowe pozostawały na porównywalnym poziomie. Autorom nie udało się poznać jednoznacznej przyczyny spadku stężenia TSH, zagadnienie to z pewnością wymaga dalszych badań i obserwacji. Zmiany stężeń hormonów tarczycowych przedstawiono na ryc. 3–4.

U pacjentki wykonano badanie USG tarczycy, w którym stwierdzono nieco powiększoną tarczycę, hipoechogeniczną, o niejednorodnej budowie, wielkość płata prawego 21 x 23 x 50 mm, płata lewego 23 x 22 x 50 mm; w obu płatach wykazano linijne zmiany hiperechogeniczne, węzły chłonne niepowiększone o prawidłowej echostrukturze. Pacjentkę dodatkowo skonsultowano psychiatrycznie, stwierdzając obecność łagodnych zaburzeń poznawczych (MCI).

Po uzyskaniu znaczącej poprawy stanu ogólnego i neurologicznego pacjentkę wypisano do domu w stanie ogólnym dobrym, bez zaburzeń świadomości i ogniskowych ubytkowych objawów neurologicznych. Zalecono przewlekłą sterydoterapię doustną oraz systematyczną kontrolę endokrynologiczną.

OMÓWIENIE

Encefalopatia Hashimoto należy do grupy otępień odwracalnych. Po raz pierwszy została opisana w 1966 r. przez Brain i wsp. [7], natomiast terminu „Encefalopatia Hashimoto” jako pierwszy użył Shaw w 1991 r. [8]. Inne spotykane w piśmiennictwie określenia, to NAIM (*Nonvasculitis Autoimmune Meningoencephalitis*–auto-

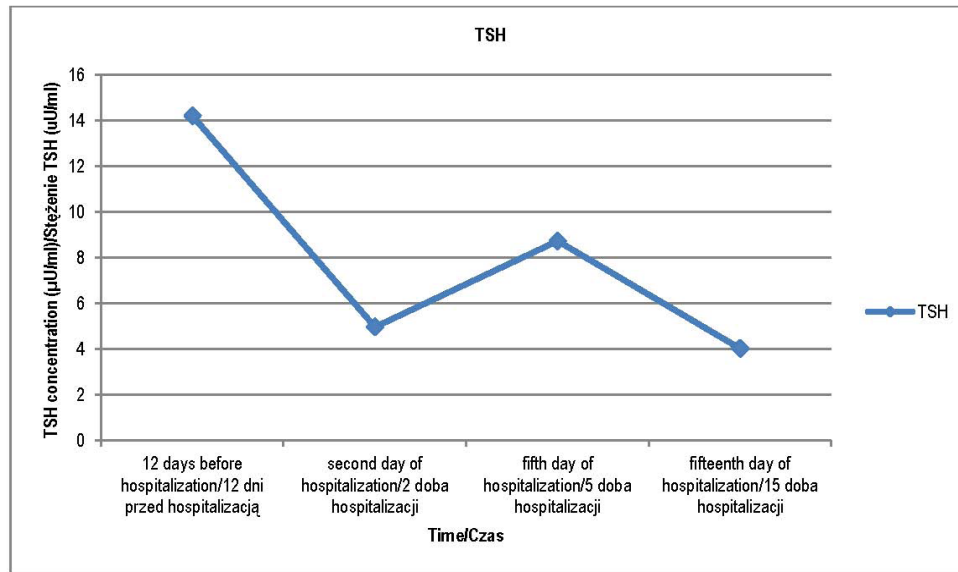


Fig. 3. Changes in TSH level during diagnostics and treatment.

Ryc. 3. Zmiana stężenia poziomu TSH w trakcie diagnostyki i leczenia.

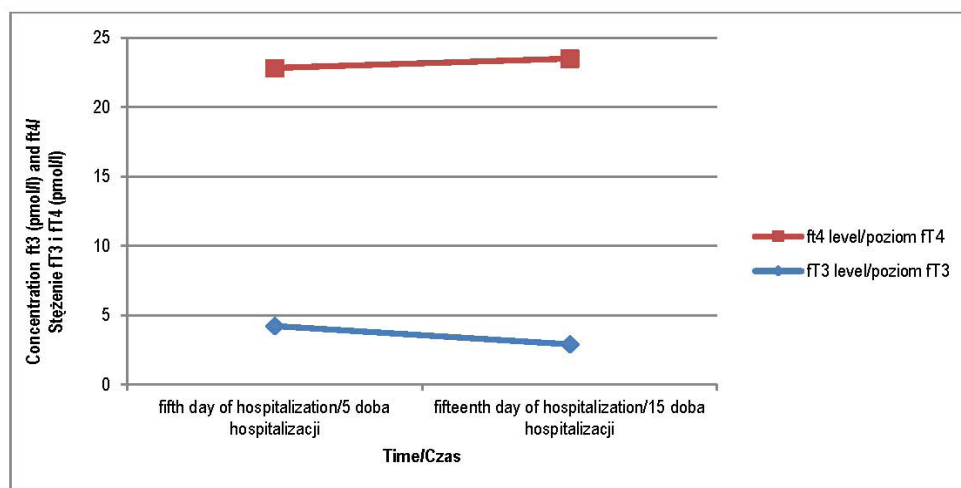


Fig. 4. Changes in FT3 and FT4 levels during diagnostics and treatment.

Ryc. 4. Zmiana stężenia poziomu stężenia FT3, FT4 w trakcie diagnostyki i leczenia.

steroid therapy and systematic endocrinologist follow-up were recommended.

DISCUSSION

Hashimoto's encephalopathy belongs to the group of reversible dementias. It was first described in 1966 by Brain et al. [7], while the term "Hashimoto's Encephalopathy" was first used by Shaw in 1991 [8]. Other terms used in the literature include NAIM (*Nonvasculitic Autoimmune Meningoencephalitis*) [7] and EAATD (*Encephalopathy Associated with Autoimmune Thyroid Disease*) [8,10,23]. There are no reports of a family hi-

immunologiczne zapalenie opon mózgowych i mózgu niezwiązane z zapaleniem naczyń) [7] oraz EAATD (*Encephalopathy Associated with Autoimmune Thyroid Disease* – encefalopatia związana z autoimmunologiczną chorobą tarczycy) [8,10,23]. Brak jest doniesień świadczących o rodzinnym występowaniu schorzenia [12]. Chorobowość ocenia się na 2,1/100 000 [13,15]. Prawdopodobnym mechanizmem patogenetycznym choroby jest autoimmunologiczne zapalenie naczyń mózgowych związane z odkładaniem się kompleksów immunologicznych [20] lub rozsiały proces zapalny związany z waskulopatią, której mediatorem są limfocyty T przechodzące przez uszkodzoną barierę krew–mózg [20,22].



story of the disease [12]. The prevalence is estimated at 2.1/100 000 [13,15].

A probable pathogenesis of the disease is autoimmune cerebral vasculitis associated with the accumulation of immune complexes [20] or a disseminated inflammatory process associated with vasculopathy mediated by T lymphocytes passing through the damaged blood-brain barrier [20,22].

The diagnostic difficulties and resulting delay in making a correct diagnosis are caused, according to the authors, by the variety of neurological symptoms and most commonly by slow progression. The symptoms of the disease very often appear a few months or years before diagnosis and gradually intensify, as was the case with our patient, whose first clinical manifestations were depression and anxiety disorder, contact disturbances and tremor of the right hand and head, followed by cerebellar ataxia and nonconvulsive status epilepticus. Status epilepticus in the course of HE is relatively rare, its frequency is estimated at about 12% [3,9,17]. In patients with psychiatric symptoms in the course of HE, psychiatric disorders or progressive dementia are incorrectly diagnosed [12].

The most common symptoms that may occur in the course of HE are: focal, tonic-clonic and myoclonic epileptic seizures resistant to treatment, quantitative and qualitative disturbances of consciousness, visual hallucinations, behavioral disorders (90–100% of patients) [27], headache, ataxia, focal symptoms [3,6], tremor, sleeping disorders [27], concentration disorders [7], psychotic symptoms, choreoathetosis [12] or Parkinsonian syndromes [13]. In individual cases, nystagmus, palatal tremor, auditory hallucinations [27,28] or stiff man syndrome [30] were observed. There are reports which indicate that clinical symptoms intensify in the luteal phase of the menstrual cycle [27,29].

Differential diagnosis includes CNS vascular incidents, Creutzfeldt-Jakob disease or other prion diseases, viral encephalitis, electrolyte disorders [7], paraneoplastic syndromes such as paraneoplastic limbic encephalitis (PLE) [27], demyelination diseases, metabolic diseases, mitochondrial encephalopathy-lactic acidosis-stroke-like episodes (MELAS), subacute sclerosing panencephalitis (SSPE), poisoning [12], cerebral vasculitis, meningeal carcinomatosis [17], Alzheimer's disease and other dementias, attacks of basilar or hemiplegic migraine, ADEM or psychiatric disorders such as depression or psychosis [23,30].

The relationship between HE and other autoimmune diseases, such as renal tubular acidosis, malignant anemia, primary biliary cirrhosis, glomerulonephritis [12], myasthenia gravis, rheumatoid arthritis [17], systemic lupus, type 1 diabetes or Sjögren's syndrome [27], has been demonstrated.

Despite the many diagnostic difficulties, there are tests available that help make a diagnosis. The simplest diagnostic test available is cerebrospinal fluid analysis, in which the most common abnormality is an elevated protein level (about 78% of patients) with non-specific mononuclear pleocytosis to about 190/3 (about 30% of

Trudności diagnostyczne i wynikające z tego faktu opóźnienie w postawieniu prawidłowej diagnozy wynikają, zdaniem autorów, z różnorodności objawów neurologicznych oraz najczęściej powoli postępującego przebiegu. Objawy choroby bardzo często pojawiają się kilka miesięcy lub lat przed postawieniem diagnozy i ulegają stopniowemu nasileniu, jak to miało miejsce u naszej pacjentki, u której pierwszą manifestacją kliniczną były zaburzenia depresyjno-lękowe, zaburzenia kontaktu oraz drżenie prawej dłoni i głowy, a następnie ataksja mózdkowa i niedrgawkowy stan padaczkowy. Stan padaczkowy w przebiegu EH występuje stosunkowo rzadko, jego częstość szacuje się na około 12% [3,9,17]. U pacjentów z objawami psychiatrycznymi w przebiegu HE błędnie diagnozuje się schorzenia psychiatryczne bądź postępujące otępienie [12].

Najczęstsze objawy, które mogą wystąpić w przebiegu HE, to: ogniskowe, toniczno-kloniczne oraz miokloniczne napady padaczkowe odporne na leczenie, ilościowe i jakościowe zaburzenia świadomości, omamy wzrokowe, zaburzenia zachowania (90–100% chorych) [27], ból głowy, ataksja, objawy ogniskowe [3,6], drżenie, zaburzenia snu [27], zaburzenia koncentracji [7], objawy psychotyczne, choreoathetoz [12] czy zespoły parkinsonowskie [13]. W pojedynczych przypadkach obserwowano oczopląs, drżenie podniebienia, halucynacje słuchowe [27,28] lub *stiff man syndrome* [30]. Istnieją doniesienia świadczące o nasilaniu się objawów klinicznych w fazie lutealnej cyklu miesięczkowego [27,29].

Diagnostyka różnicowa obejmuje incydenty naczyniowe OUN, chorobę Creutzfeldta-Jakoba lub inne choroby prionowe, wirusowe zapalenie mózgu, zaburzenia elektrolitowe [7], zespoły paraneoplastyczne, jak zapalenie układu limbicznego (PLE) [27], choroby demielinizacyjne, metaboliczne, mitochondrialne (MELAS), podostre stwardniające zapalenie mózgu (SSPE), zatruca [12], zapalenie naczyń mózgowych, rakowatość opon mózgowo-rdzeniowych [17], chorobę Alzheimera i inne otępienia, napady migreny podstawnej lub półowiczoporażnej, ADEM czy też schorzenia psychiatryczne, jak depresja czy psychoza [23,30].

Udowodniono związek pomiędzy EH a innymi schorzeniami autoimmunologicznymi, takimi jak: nerkowa kwasica kanalikowa, anemia złośliwa, pierwotna marskość żółciowa, kłębuszkowe zapalenie nerek [12], miastenia gravis, reumatoidalne zapalenie stawów [17], toczeń układowy, cukrzyca typu 1 czy zespół Sjögrena [27].

Pomimo wielu trudności diagnostycznych, dostępne są badania, które ułatwiają postawienie rozpoznania. Najprostszym dostępnym badaniem diagnostycznym jest analiza płynu mózgowo-rdzeniowego, w którym najczęściej spotykanym odchyleniem od normy jest podwyższony poziom białka (ok. 78% pacjentów) z niespecyficzną pleocytozą jednojądrzastą do wartości około 190/3 (ok. 30% pacjentów) [8,12]. Czasem stwierdza się obecność prążków oligoklonalnych lub kompleksów immunologicznych [15,18,19]. U części chorych występuje białko 14-3-3 w PMR, jednakże fakt ten nie



patients) [8,12]. The presence of oligoclonal bands or immune complexes is sometimes observed [15,18,19]. In some patients, protein 14-3-3-3 is present in CSF, but this fact is not clinically significant [23,24,25,26]. In about 13% of cases, the presence of antithyroid antibodies in PMR is detected [8,17], which seems to be a pathognomonic sign [11].

EEG records the diffuse or generalized delay of a basic transition with periodically occurring frontal intermittent rhythmic delta activity FIRDA [7]. Additionally, triphasic waves (as in our patient), epileptic grafoelements, as well as sensitivity to photostimulation or hyperventilation may also occur [7]. Abnormalities in EEG records are reported in 98% of HE patients [8].

In half of the cases, MR examination reveals non-specific changes, such as features of diffuse cerebral atrophy, abnormalities of basal ganglia or white matter [7], ischemic, demyelinating or brain edema of vascular origin [8]. SPECT examination shows focal or generalized signs of hypoperfusion involving cortical areas and basal ganglia [7,8]. In histopathological examinations, limited inflammation of the cortex area and meningitis are observed [13,16].

In the vast majority of patients, thyroid function is normal (18–45% of cases) [18] or there is subclinical hypothyroidism (assessed at 23–35%) [17,18], whereas hyperthyroidism is rare (7% of cases) [8,13,18]. Interestingly, 1% of patients did not suffer from any thyroid disease [5,20].

A key laboratory test is to determine the level of thyroid antibodies in serum – anti-TG (anti-thyroglobulin) and anti-TPO (anti-thyroid peroxidase). The presence of anti-TG antibodies is observed in 73% of patients, whereas anti-TPO in 95–100% [20,21]. The role of these antibodies in the pathogenesis of HE is not fully known and there is no clear correlation between the severity of neurological symptoms and their level [5,15,17]. Antithyroid antibodies are also present in the course of other diseases such as myopathy, depression or bipolar disorder; however, it is difficult to clearly determine the relationship due to the fact that these antibodies are present in 2–20% of healthy people [17].

Long-term steroid therapy is the treatment of choice. Initially, oral prednisone 50–150 mg daily (1–2 mg/kg b.w.) is administered, followed by a slow adjustment depending on the patient's clinical condition [7]. If the patient experiences dramatic clinical deterioration, intravenous infusions of methylprednisolone 1.0 g/day for 3–7 days are administered. In most cases, improvement occurs within three days, while significant clinical improvement occurs 4–6 weeks following the beginning of steroid therapy [7]. About 98% of patients experience partial or complete remission of symptoms [2,5,13,14]. In the event of steroid resistance, plasmapheresis, biological treatment with monoclonal antibodies (Rituximab) [3] or immunosuppression are used. There are also ongoing studies on the use of Tysabri in the treatment of HE [30]. In the case of epileptic seizures, standard antiepileptic medications are used, but they do not improve the EEG recording, and may even

ma znaczenia klinicznego [23,24,25,26]. W około 13% przypadków wykrywa się obecność przeciwciał przeciwtarczycowych w PMR [8,17], co wydaje się cechą patognomoniczną [11].

W zapisie EEG rejestruje się rozlane lub uogólnione zwolnienie czynności podstawowej z okresowo występującą czynnością wolną delta w przodogłowiu (FIRDA) [7]. Dodatkowo mogą się również pojawić fale trójfazowe (jak to miało miejsce u naszej pacjentki), grafoelementy padaczkowe czy też wrażliwość na fotostymulację lub hiperwentylację [7]. Nieprawidłowości w zapisie EEG rejestruje się u 98% pacjentów z EH [8].

W badaniu rezonansu magnetycznego w połowie przypadków stwierdza się niespecyficzne zmiany, jak cechy rozlanego zaniku mózgowia, nieprawidłowości w obrębie jąder podstawy lub istoty białej [7], ogniska niedokrwienne, demielinizacyjne czy cechy naczyniopochodnego obrzęku mózgu [8]. W badaniu SPECT obserwuje się ogniskowe lub uogólnione cechy hipoperfuzji obejmujące obszary korowe oraz jądra podstawy [7,8]. W badaniach histopatologicznych stwierdza się ograniczone zapalenie kory oraz opon mózgowo-rdzeniowych [13,16].

U zdecydowanej większości pacjentów funkcja tarczycy jest prawidłowa (18–45% przypadków) [18] lub występuje subkliniczna niedoczynność (oceniana na 23–35%) [17,18], natomiast nadczynność jest obecna rzadko (7% przypadków) [8,13,18]. Co ciekawe, u 1% pacjentów nie stwierdzono żadnego schorzenia tarczycy [5,20].

Kluczowym badaniem laboratoryjnym jest oznaczenie poziomu przeciwciał tarczycowych w surowicy – anti-TG (przeciwno tyreoglobulinie) oraz anti-TPO (przeciwno peroksydazie tarczycowej). Obecność przeciwciał anti-TG stwierdza się u 73% chorych, natomiast anti-TPO u 95–100% [20,21]. Rola tych przeciwciał w patogenezie EH nie jest do końca znana i nie istnieje wyraźna korelacja pomiędzy stopniem nasilenia objawów neurologicznych a ich poziomem [5,15,17]. Obecność przeciwciał przeciwtarczycowych stwierdza się również w przebiegu innych schorzeń, takich jak: miopatia, depresja czy choroba afektywna dwubiegunowa, trudno jest natomiast jednoznacznie określić związek, z uwagi chociażby na fakt występowania tych przeciwciał u 2–20% osób zdrowych [17].

Leczeniem z wyboru jest przewlekła steroidoterapia. Początkowo stosuje się doustnie prednizon w dawce 50–150 mg dziennie (1–2 mg/kg mc.) z późniejszą powolną modyfikacją w zależności od stanu klinicznego pacjenta [7]. Jeśli u pacjenta dochodzi do dramatycznego pogorszenia stanu klinicznego, stosuje się wlewy dożylnie metyloprednizolonu w dawce 1,0 g/die przez 3–7 dni. Poprawa następuje zazwyczaj w ciągu trzech dni, natomiast znacząca poprawa stanu klinicznego pojawia się po 4–6 tygodniach od rozpoczęcia sterydoterapii [7]. Około 98% chorych uzyskuje częściową lub całkowitą remisję objawów [2,5,13,14]. W przypadku wystąpienia steroidooporności stosuje się plazmaferezę, leczenie biologiczne za pomocą przeciwciał mono-



exacerbate the changes [7]. There are reports of the positive effect of retigabine on reducing seizure frequency [13]. In patients with psychiatric disorders, atypical neuroleptics such as olanzapine or risperidone are administered [27].

Summing up, the following criteria seem to be crucial for a proper diagnosis: an elevated protein level in cerebrospinal fluid, abnormal EEG recording and good response to steroid therapy [5,13,14]. The criteria proposed in 1999 by Peschen-Rosin et al. are useful in making a diagnosis: the presence of myoclonia, epileptic seizures, psychiatric disorders or focal defects of unclear etiology and three of the following features: abnormal EEG recording, elevated level of anti-thyroid antibodies, elevated protein level in CSF, good response to steroid therapy or no changes in the MRI [31].

CONCLUSIONS

1. Hashimoto's encephalopathy is relatively rarely diagnosed and the knowledge of such diseases is still insufficient and not common among neurologists or primary care physicians. Over the last few years there has been a significant increase in the diagnosis of the disease, but only a small number of neurologists are able to identify the disease quickly and accurately.
2. This disease should always be taken into account in the case of epilepsy and other paroxymal and non-paroxymal symptoms of unclear etiology and/or resistant to treatment, especially in the elderly accompanied by thyroid disease or other autoimmune diseases.
3. Antithyroid antibody titres should be determined for each patient with an unclear etiology of fluctuating encephalopathy.
4. Every patient with an accompanying thyroid disease (even if they are clinically euthyroid) should be informed in detail about the risk of Hashimoto's encephalopathy and about systematic check-ups of thyroid hormones together with determination of anti-TG and anti-TPO titres.

klonalnych (Rituximab) [3] lub immunosupresję. Aktualnie trwają również badania nad zastosowaniem leku Tysabri w leczeniu EH [30]. W przypadku wystąpienia napadów padaczkowych stosuje się standardowe leki przeciwpadaczkowe, jednak nie poprawiają one zapisu EEG i mogą wręcz nasilać zmiany [7]. Istnieją doniesienia dotyczące pozytywnego wpływu retigabiny na zmniejszenie częstotliwości napadów padaczkowych [13]. W przypadku wystąpienia zaburzeń psychiatrycznych stosuje się leki z grupy atypowych neuroleptyków – olanzapinę czy risperidon [27].

Reasumując, kluczowe dla postawienia prawidłowego rozpoznania wydaje się spełnienie następujących kryteriów: podwyższony poziom białka w płynie mózgowo-rdzeniowym, nieprawidłowy zapis EEG oraz dobra odpowiedź na sterydoterapię [5,13,14]. Pomocne w postawieniu rozpoznania są kryteria zaproponowane w 1999 r. przez Peschen-Rosin i wsp.: obecność mioklonii, napadów padaczkowych, zaburzeń psychiatrycznych lub ogniskowych objawów ubytkowych o niejasnej etiologii oraz trzech z poniższych cech: nieprawidłowego zapisu EEG, podwyższonego poziomu przeciwciał przeciwtarczycowych, podwyższonego poziomu białka w PMR, dobrej odpowiedzi na sterydoterapię lub braku zmian w obrazie rezonansu magnetycznego [31].

WNIOSKI

1. Encefalopatia Hashimoto jest stosunkowo rzadko rozpoznawanym schorzeniem, a wiedza na temat tego typu chorób jest nadal niewystarczająca i nierozpowszechniona wśród neurologów oraz lekarzy podstawowej opieki zdrowotnej. W trakcie ostatnich kilku lat rozpoznawalność choroby znacznie wzrosła, niemniej jednak jedynie znikoma część neurologów jest w stanie szybko i trafnie ją zdiagnozować.
2. Schorzenie to powinno być zawsze brane pod uwagę w przypadku występowania stanu padaczkowego oraz innych objawów napadowych i nienapadowych o niejasnej etiologii i/lub opornych na leczenie, szczególnie u osób w podeszłym wieku z towarzyszącą chorobą tarczycy lub innymi schorzeniami autoimmunologicznymi.
3. U każdego pacjenta z niejasną etiologią encefalopatii o fluktuującym charakterze powinno się oznaczyć miano przeciwciał przeciwtarczycowych.
4. Każdy pacjent z towarzyszącym schorzeniem tarczycy (nawet w stadium eutyreozy) powinien być szczegółowo poinformowany o ryzyku wystąpienia encefalopatii Hashimoto oraz o systematycznym wykonywaniu badań kontrolnych hormonów tarczycy wraz z oznaczeniem miana przeciwciał anty-TG oraz anty-TPO.

**Author's contribution**

Study design – A. Rauszer-Szopa, G. Gajewska, D. Szewczyk-Urgacz

Manuscript preparation – A. Rauszer-Szopa

Final approval of the resion to be published – A. Rauszer-Szopa

REFERENCES

1. Wirkowski E., Zajkowska A., Tarasiuk J., Kulakowska A. Encefalopatia Hashimoto. *Neurologia po Dyplomie* 2016; 04: 42–46.
2. Creutzfeldt C.J., Haberl R.I. Hashimoto encephalopathy: a do-not miss in the differential diagnosis of dementia. *J. Neurol.* 2005; 252(10): 1285–1287.
3. Steczkowska M., Skowronek-Bala B., Wesołowska E. Neurofizjologiczna ocena dwóch pacjentek z encefalopatią Hashimoto. *Prz. Lek.* 2011; 68(11): 1154–1156.
4. Ochi H., Horiuchi I., Araki N., Toda T., Araki T., Sato K., Murai H., Osoegawa M., Yamada T., Okamura K., Ogino T., Mizumoto K., Yamashita H., Saya H., Kira J. Proteomic analysis of human brain identifies alpha-enolase as a novel autoantigen in hashimoto's encephalopathy. *FEBS Letters* 2002; 528: 197–202, doi: 10.1016/s0014-5793(02)03307-0.
5. Chong J.Y., Rowland L.P., Utiger R.D. Hashimoto encephalopathy: syndrome or myth? *Arch. Neurol.* 2003; 60(2): 164–171, doi: 10.1001/archneur.60.2.164.
6. Schiess N., Pardo C.A. Hashimoto's encephalopathy. *Ann. NY Acad. Sci.* 2008; 1142: 254–265, doi: 10.1196/annals.1444.018.
7. Santra G., De D., Phaujdar S., Rudra A., Dutta P.S. Hashimoto's encephalopathy. *J. Assoc. Physicians India* 2012; 60: 48–51.
8. Payer J., Petrovic T., Lisy L., Langer P. Hashimoto Encephalopathy: A Rare Intricate Syndrome. *Int. J. Endocrinol. Metab.* 2012; 10(2): 506–514, doi: 10.5812/ijem.4174.
9. Ferlazzo E., Raffaele M., Mazzu I., Pisani F. Recurrent status epilepticus as the main feature of Hashimoto's encephalopathy. *Epilepsy Behav.* 2006; 8(1): 328–330, doi: 10.1016/j.yebeh.2005.11.005.
10. Cantón A., de Fàbregas O., Tintoré M., Mesa J., Codina A., Simó R. Encephalopathy associated to autoimmune thyroid disease: a more appropriate term for an underestimated condition? *J. Neurol. Sci.* 2000; 176(1): 65–69, doi: 10.1016/s0022-510x(00)00302-6.
11. Tafakhori A., Siroos B., Ghabaie M., Harirchian M.H., Tajdini M., Garg S.K. Hashimoto Encephalopathy in Case of Progressive Cognitive Impairment; a Case Report. *Emerg.* 2014; 2(3): 144–146.
12. Maitland C. Hashimoto's Encephalopathy. 211–216. [https://webcache.googleusercontent.com/search?q=cache:366FHQCV7pwJ:https://collections.lib.utah.edu/dl_files/77/cb/77cb65c82d83326dc28d19746e2679161fa9a4b7.pdf+&cd=12&hl=pl&ct=clnk&gl=pl&client=firefox-b-e \[dostep: 19.12.2019\].](https://webcache.googleusercontent.com/search?q=cache:366FHQCV7pwJ:https://collections.lib.utah.edu/dl_files/77/cb/77cb65c82d83326dc28d19746e2679161fa9a4b7.pdf+&cd=12&hl=pl&ct=clnk&gl=pl&client=firefox-b-e [dostep: 19.12.2019].)
13. Szyska-Skrobot D., Kowalska A., Jamrozik Z. Encefalopatia Hashimoto – opis przypadku. *Endokrynol. Pol.* 2008; 59(2): 168–171.
14. Schaw P.J., Walls T.J., Newman P.K., Cleland P.G., Cartledge N.E. Hashimoto's encephalopathy: a steroid-responsive disorder associated with high anti-thyroid antibody titers — report of 5 cases. *Neurology* 1991; 41(2Pt 1): 228–233, doi: 10.1212/wnl.41.2_part_1.228.
15. Ferracci F., Bertinato G., Moretto G. Hashimoto's encephalopathy: epidemiologic data and pathogenetic considerations. *J. Neurol. Sci.* 2004; 217(2): 165–168, doi: 10.1016/j.jns.2003.09.007.
16. Nolte K.W., Unbehau A., Sieker H., Kloss T.M., Paulus W. Hashimoto encephalopathy: a brainstem vasculitis? *Neurology* 2000; 54(3): 769–770, doi: 10.1212/wnl.54.3.769.
17. Canelo-Aybar C., Loja-Oropeza D., Cuadra-Urteaga J., Romani-Romani F. Hashimoto's encephalopathy presenting with neurocognitive symptoms: a case report. *J. Med. Case Rep.* 2010; 4: 337, doi: 10.1186/1752-1947-4-337.
18. Peschen-Rosin R., Schabet M., Dichgans J. Manifestation of Hashimoto's encephalopathy years before onset of thyroid disease. *Eur. Neurol.* 1999; 41(2): 79–84.
19. Cheriath P., Nookala V., Srivastava A., Qazizadeh S., Fischman D. Acute confusional state caused by Hashimoto's encephalopathy in a patient with hypothyroidism: a case report. *Cases J.* 2009; 2: 7967, doi: 10.1159/000008007.
20. Papuč E., Kurys-Denis E., Krupski W., Stelmasiak Z. Hashimoto's encephalopathy-rare but reversible cause of dementia or psychosis. *Curr. Probl. Psychiatry* 2011; 12(4): 495–497.
21. Castillo P.R., Boeve B.F., Caselli J.R. Steroid-responsive encephalopathy associated with thyroid autoimmunity: clinical and laboratory findings. *Neurol.* 2002; 58(Suppl 3): A248.
22. White M.L., Hadley W.L., Zhang Y., Dogar M. A. Analysis of central nervous system vasculitis with diffusion-weighted imaging and apparent diffusion coefficient mapping of the normal-appearing brain. *AJNR Am. J. Neuroradiol.* 2007; 28(5): 933–937.
23. Raouf A.A., Tamagno G. Encephalopathy associated with autoimmune thyroid disease. *EMJ Neurol.* 2014; 1: 72–77.
24. Ferracci F., Carnevale A. The neurological disorder associated with thyroid autoimmunity. *J. Neurol.* 2006; 253(8): 975–984, doi: 10.1007/s00415-006-0170-7.
25. Vander T., Hallevy C., Alsaed I., Valdman S., Ifergane G., Wirguin, I. 14-3-3 protein in the CSF of a patient with Hashimoto's encephalopathy. *J. Neurol.* 2004; 251(10): 1273–1274, doi: 10.1007/s00415-004-0515-z.
26. Hernández-Echebarria L.H., Saiz A., Graus F., Tejada J., García J.M., Clavera B., Fernández F. Detection of 14-3-3 protein in the CSF of a patient with Hashimoto's encephalopathy. *Neurology* 2000; 54(7): 1539–1540, doi: 10.1212/wnl.54.7.1539.
27. Mocellin R., Walterfang M., Velakoulis D. Hashimoto's Encephalopathy-Epidemiology, Pathogenesis and Management. *CNS Drugs* 2007; 21(10): 799–811, doi: 10.2165/00023210-200721100-00002.
28. Brusa L., Panella M., Koch G., Bernardi G., Massa R. Hashimoto's encephalopathy presenting with musical hallucinosis. *J. Neurol.* 2003; 250 (5): 627–628, doi: 10.1007/s00415-003-1058-4.
29. Sellal F., Berton C., Andriantseho M., Clerc C. Hashimoto's encephalopathy: exacerbations associated with menstrual cycle. *Neurology* 2002; 59(10): 1633–1635, doi: 10.1212/01.wnl.0000034178.22733.75.
30. Zhu Y., Yang H., Xiao F. Hashimoto's encephalopathy: a report of three cases and relevant literature reviews. *Int. J. Clin. Exp. Med.* 2015; 8(9): 16817–16826.
31. Chen C., Chand P., Iyadurai S., Scaduto M., Varvares M. Mixed Clinical Response After Total Thyroidectomy in Two Patients with Hashimoto's Encephalopathy. *Thyroid Disorders Ther.* 2013; 2(3): 131, doi: 10.4172/2167-7948.1000131.