

## Ostre potransfuzyjne uszkodzenie płuc (TRALI) po punkcji jajników do zabiegu zapłodnienia *in vitro* (IVF) – opis przypadku

Transfusion related acute lung injury after ovaries  
puncture for *in vitro* fertilization procedure  
– a case report

Ewa Musioł, Izabela Duda, Agata Kapalka, Wojciech Sobczyk

### STRESZCZENIE

Katedra i Klinika Anestezjologii  
i Intensywnej Terapii  
Wydziału Lekarskiego w Katowicach  
Śląskiego Uniwersytetu Medycznego  
w Katowicach

Ostre potransfuzyjne uszkodzenie płuc (TRALI – *transfusion related acute lung injury*) jest poważnym powikłaniem poprzetoczeniowym, charakteryzującym się ostrym niekardiogenym obrzękiem płuc. W patogenezie TRALI wymienia się obecność w osoczu dawcy przeciwciał przeciw antygenom zgodności tkankowej (HLA – *human leukocyte antigen*) lub przeciw swoistym ludzkim antygenom neutrofilowym (HNA – *human neutrophil antigens*). Przypadki TRALI są często nierozpoznane lub źle zdiagnozowane. W piśmiennictwie polskim opisano tylko kilka przypadków.

W pracy przedstawiono opis przypadku 22-letniej kobiety bez istotnej przeszłości chorobowej, której przetoczono dużą ilość preparatów krwi z powodu wstrząsu w przebiegu krwawienia po punkcji jajników. Punkcja była wykonywana w celu pobrania komórek jajowych do zapłodnienia *in vitro* po hormonalnej stymulacji. Na oddziale ginekologicznym wykonano 2 laparotomie z powodu masywnego krwawienia. Pacjentce usunięto oba jajniki. W okresie okołoperacyjnym przetoczono: 6 j. KKCZ (koncentrat krwinek czerwonych), 1 KKP (koncentrat krwinek płytkowych) i 5 j. FFP (osocze świeżo mrożone). Z powodu narastającej niewydolności oddechowej pacjentka została przekazana na oddział intensywnej terapii, gdzie dodatkowo przetoczono: 6 j. KKCZ, 3 j. KKP i 4 j. FFP. W trakcie hospitalizacji wystąpił zespół rozsianego wykrzepiania wewnątrznaczyniowego (DIC – *disseminated intravascular coagulation*). Zdecydowano się podać aktywowany ludzki rekombinowany czynnik VII – eptakog alfa (NovoSeven, Novo Nordisk, Dania). W badaniu radiologicznym klatki piersiowej wykazano cechy obrzęku płuc. Badania gazometryczne wykazały również niski wskaźnik oksigenacji z koniecznością terapii 100% tlenem oraz PEEP > 10 cm H<sub>2</sub>O (dodatknie ciśnienie końcowo-wydechowowe). Ze względu na obraz kliniczny i związek czasowy obrzęku płuc z transfuzją rozpoznano TRALI. Dalszy przebieg leczenia był niepowikłany i chora została przekazana na oddział ginekologii w 11 dobie pobytu, w stanie ogólnym dobrym.

#### ADRES DO KORESPONDENCJI:

Dr n. med. Ewa Musioł  
Katedra i Klinika Anestezjologii  
i Intensywnej Terapii  
Wydziału Lekarskiego w Katowicach  
Śląskiego Uniwersytetu Medycznego  
w Katowicach  
ul. Medyków 14  
40-752 Katowice  
tel. 32 789 42 01  
fax: 32 789 42 03  
e-mail: mewcia2@o2.pl

Ann. Acad. Med. Siles. 2013, 67, 1, 84–89  
Copyright © Śląski Uniwersytet Medyczny  
w Katowicach  
ISSN 0208-5607

#### SŁOWA KLUCZOWE

TRALI, transfuzja, *in vitro*

## ABSTRACT

Transfusion related acute lung injury (TRALI) is a serious blood transfusion complication characterized by the acute onset of non-cardiogenic pulmonary edema. In the pathogenesis of TRALI antibodies directed toward Human Leukocyte Antigens or Human Neutrophil Antigens are listed. Cases of TRALI have often gone unrecognized.

The study gives an example of a 22 year-old patient without a significant history of the disease who received transfusions of large amounts of blood products because of shock in the course of bleeding after a puncture of the ovaries. The puncture was performed to retrieve ova for in vitro fertilization after hormonal stimulation. In the Department of Gynaecology, 2 laparotomies were performed because of massive bleeding and oth ovaries were removed. During the operation, 6 units of packed red blood cells, 1 unit of platelets concentrate and 5 units of fresh frozen plasma were transfused. Because of increasing respiratory failure, the patient was transferred to the Intensive Care Unit where 6 units of packed red blood cells, 3 units of plateletsconcentrate and 4 units of fresh frozen plasma were additionally transfused. During hospitalization, disseminated intravascular coagulation (DIC) appeared. It was decided to give the patient a Novo Seven preparation. The chest X-ray examination showed features of pulmonary edema. Tests also revealed low rates of respiratory (hypoxemia) and the need for a high FiO<sub>2</sub>, PEEP >10 cmH<sub>2</sub>O. Due to the clinical picture and the temporal relationship of pulmonary edema with transfusion, TRALI was diagnosed.

## KEY WORDS

TRALI, transfusion, in vitro

## WSTĘP

Ostre potransfuzyjne uszkodzenie płuc (TRALI – *transfusion related acute lung injury*) zostało po raz pierwszy opisane w 1983 r. [1] jako ostra hipoksemia oraz niekardiogeny obrzęk płuc, czasowo powiązany z transfuzją preparatów krwiopochodnych [2]. W ostatnich latach zainteresowanie tym powikłaniem wzrosło. Jak wykazały badania amerykańskie, jest ono główną przyczyną śmierci związaną z transfuzją [3]. Często jest to jednostka za rzadko lub źle rozpoznawana przez lekarzy, w ciężkich przypadkach niezaważa bywa mylona z kardiogenym obrzękiem płuc lub niepotransfuzyjnym zespołem ostrej niewydolności oddechowej (ARDS – *acute respiratory distress syndrome*), zaś łagodne przypadki mogą być uznawane za stan gorączkowy lub reakcję alergiczną.

Według danych w piśmiennictwie, TRALI zdarza się z częstością 0,002% do 1,12% [1,4] na jedną jednostkę przetocznej krwi oraz u 0,08–8% [4,5] chorych, którym przetoczono krew. Powikłanie ma związek z przetaczaniem wszystkich składników krwi. Najczęściej występuje po podaniu masy płytkowej lub świeżo mrożonego osocza [6]. Nie ma zależności między wystąpieniem TRALI a wiekiem i płcią [7]. Śmiertelność waha się w granicach 5–10% [7]. Częstość występowania TRALI w Polsce nie jest znana, ponieważ nie ma obowiązku zgłaszania tych przypadków.

Zwykle TRALI rozwija się do 6 godzin od transfuzji i nie jest czasowo powiązane z innymi przyczynami ostrego uszkodzenia płuc (*acute lung injury* – ALI).

Diagnoza opiera się na obrazie klinicznym i radiologicznym. Objawy obserwowane w TRALI to: duszność, pienista plwocina, gorączka (definiowana jako podwyższenie temperatury ciała o 1–2°C w stosunku do temperatury sprzed transfuzji), tachypnoe, kaszel, sinica, hipotensja (rzadko hipertensja) [8]. Mogą one wystąpić nawet kilka minut po rozpoczęciu transfuzji, jednak najczęściej pojawiają się między pierwszą a drugą godziną od transfuzji. Osluchiwanie płuc może ujawnić rozproszone trzeszczenia i ściszenie szmerów oddechowych. Zdjęcie RTG klatki piersiowej zwykle ukazuje obustronne zacienienia pól płucnych, odpowiadające obrazowi obrzęku płuc, jednak mogą one być niepełne, rozproszone, asymetryczne, sugerując pęcherzykowe lub śródmiąższowe choroby płuc. Należy wykluczyć podwyższone ciśnienie w lewym przedsionku i możliwość niewydolności lewej komory serca.

Tabela I. Kryteria rozpoznania TRALI  
Table I. TRALI Diagnostic criteria

- |                                                                                                                                                      |
|------------------------------------------------------------------------------------------------------------------------------------------------------|
| 1. ALI                                                                                                                                               |
| a) nagły początek                                                                                                                                    |
| b) hipoksemia:<br>PaO <sub>2</sub> /FiO <sub>2</sub> ≤ 300,<br>lub SpO <sub>2</sub> < 90% bez tlenoterapii,<br>lub inne kliniczne dowody hipoksemii; |
| c) obustronny obrzęk płuc w RTG klatki piersiowej                                                                                                    |
| d) brak dowodów na przeciążenie lewego przedsionka                                                                                                   |
| 2. Niestwierdzone ALI przed transfuzją                                                                                                               |
| 3. Wystąpienie podczas lub w ciągu 6 godzin od transfuzji                                                                                            |
| 4. Brak związku z innymi czynnikami ryzyka ALI                                                                                                       |

Kryteria TRALI ustalono podczas konferencji w Kanadzie w 2004 r. (tab. I) [9].

Definicja TRALI wyklucza możliwość czasowego związku z innymi czynnikami ryzyka ALI, które dzielimy na bezpośrednie (zapalenie płuc, inhalacja toksyn, uraz płuca, aspiracja ciała obcego, utonięcie) i pośrednie (sepsa, OZT – ostre zapalenie trzustki, uraz wielonarządowy, stosowanie krążenia pozaustrojowego, przedawkowanie leków, wstrząs, oparzenia). Nie ma obecnie specyficznych, rutynowych, laboratoryjnych wskaźników potwierdzających TRALI. W literaturze podawane są: leukopenia, neutropenia, monocytopenia oraz obniżenie stężenia składników układu dopełniacza, jednak nie jest znana częstotliwość występowania tych zaburzeń, a ich wartość diagnostyczna jest ograniczona. Markery, które korelują z TRALI, to przeciwciała antyleukocytarne (najczęściej swoiste przeciwciała granulocytarne anty-HNA3a), jednak badanie ich trwa od kilku dni do kilku tygodni i nie jest pomocne klinicznie do rozpoznania [10].

Obecnie istnieją dwie teorie wyjaśniające patomechanizm opisywanego schorzenia. Pierwsza zakłada reakcję zależną od przeciwciał. Według niej, incydent TRALI jest reakcją wtórną, spowodowaną obecnością przeciwciał skierowanych przeciwko antygenom układu zgodności tkankowej (HLA – *human leukocyte antigen*) zarówno klasy I, jak i II oraz przeciwko innym antygenom leukocytarnym, np. ludzkim antygenom neutrofilowym (HNA – *human neutrophil antigens*). Najczęściej przeciwciała pochodzą z krwi dawcy, a w mniej niż 10% przypadków z krwi biorcy. Reakcja antygen–przeciwciało wywołuje leukoaglutynację, a powstałe kompleksy immunologiczne są filtrowane w łożysku płucnym. Następuje aktywacja układu dopełniacza oraz neutrofilii, które uwalniają mediatorzy zapalne. Sekwestracja i aktywacja neutrofilii zachodząca w obrębie kapilar płucnych powoduje uszkodzenie komórek śródbłonna włósniczek i ich przesiąkanie, prowadząc w rezultacie do obrzęku płuc.

Druga teoria jest nazywana teorią dwóch zdarzeń. Pierwsze zdarzenie to ciężki stan kliniczny pacjenta, w wyniku którego dochodzi do aktywacji śródbłonna i adhezji neutrofilii w obrębie kapilar płucnych. Zdarzeniem drugim jest transfuzja osocza zawierającego biologicznie aktywne mediatory (lipidy, cytokiny), które prowadzą do aktywacji sekwestrowanych neutrofilii, wydzielania proteaz oraz wolnych rodników powodując uszkodzenie i nieszczelność kapilar, a w konsekwencji ostre uszkodzenie płuc [5].

Podczas autopsji pacjentów, którzy zmarli z powodu TRALI, stwierdza się rozszerzenie naczyń włosowatych płuc związane z sekwestracją granulocytów w naczyniach włosowatych. Wykazano także obecność neutrofilii w pęcherzykach płucnych, śródmiąższowy i wewnątrzpęcherzykowy obrzęk oraz obecność białkowego materiału w pęcherzykach płucnych [11].

## OPIS PRZYPADKU

Kobieta 22-letnia, bez istotnej przeszłości chorobowej, została przyjęta na Oddział Anestezjologii i Intensywnej Terapii SP CSK Śląskiego Uniwersytetu Medycznego im. K. Gibińskiego w Katowicach-Ligocie (SP CSK SUM) z powodu ostrej niewydolności oddechowej i wstrząsu w wyniku obfitego krwawienia do jamy brzusznej. Pacjentka 24 godziny przed przyjęciem przeszła zabieg punkcji jajników w celu pobrania komórek jajowych do zabiegu *in vitro* (IVF – *in vitro fertilisation*).

Wcześniej była poddana terapii hormonalnej w celu pobudzenia funkcji jajników. W 6 godzinie po zabiegu wystąpiły hipotensja oraz tachykardia miernie reagująca na resuscytację płynami, a także zaburzenia świadomości pod postacią splątania. Chorą w trybie pilnym, z podejrzeniem krwawienia do jamy brzusznej przetransportowano do Szpitala Miejskiego w Mysłowicach na Oddział Ginekologii. W 12 godzinie od punkcji jajników stan chorej nadal się pogarszał. Stwierdzono hipotensję 55/30 mmHg, tachykardię 120/min, saturację 100%, śladową ilość moczu (50 ml/6 h), HGB 8,1 g/dl (hemoglobina), HCT 24% (hematokryt), PLT 50 tys./m<sup>3</sup> (płytki krwi). Parametry układu krzepnięcia były nieoznaczalne.

W związku z pogarszającym się stanem pacjentki wykonano laparotomię, ewakuowano 2 l płynnej treści krwistej, przeprowadzono koagulację oraz zeszytanie broczących miejsc (po nakłuciu do zabiegu IVF) w obu jajnikach. Założono dreny do jamy otrzewnej oraz miednicy małej.

W trakcie znieczulenia podano: noradrenalinę 2 mg/50 ml (V = 10 ml/h) (Levonor, Polfa Warszawa), dopaminę wlew 200 mg/500 ml 0,9% (Dopaminum hydrochloricum WZF, Polfa Warszawa), koloidy 1500 ml (Voluven, Fresenius Kabi), PWE 1500 ml, 0,9% NaCl 2000 ml, 5% Glukozę 500 ml. Uzyskano stabilizację ciśnienia na poziomie 115/50 mmHg, saturację 100% (przy FiO<sub>2</sub> = 1,0 – wentylacja 100% tlenem), EtCO<sub>2</sub> 35 mmHg (*end tidal* CO<sub>2</sub> – końcowo-wydechowe CO<sub>2</sub>). Przetoczono: 120 ml koncentratu płytek (1 masę płytkową), 2 j. FFP, 6 j. KKCz grupy 0Rh+, 1500 ml 0,9% NaCl. Po przetoczeniu parametry morfotyczne wynosiły: HGB 8,7 g/dl, HCT 24,8%, PLT 32 tys., INR 2,64, APTT 75,6 sek., fibrynogen – brak skrzepu. Po wykonanych procedurach ciśnienie wynosiło 120/60 mmHg bez infuzji amin preeryjnych (noradrenaliny i dopaminy). Pacjentkę po zabiegu wybudzono i ekstubowano. Była przytomna, stabilna krążeniowo i oddechowo. Wykonano gazometrię, w której uzyskano: pH 7,198, PCO<sub>2</sub> 31,1 mmHg, BE -14,6 mmol/l, HCO<sub>3</sub> 12,1, PO<sub>2</sub> 304,7 mmHg, O<sub>2</sub> Sat. 99,8%.

Po kolejnych 6 godzinach ze względu na narastające objawy krwawienia do jamy brzusznej podjęto decyzję

o ponownej laparotomii. W trakcie zabiegu ewakuowano kolejne 2 l krwi z jamy brzusznej oraz usunięto oba jajniki, które były źródłem krwotoku. W trakcie zabiegu podano 1 mg aktywowanego, rekombinowanego czynnika VII – eptakog alfa (NovoSeven, Novo Nordisk, Dania) z powodu koagulopatii ze zużycia wynikającej z masywnego krwotoku. Przetoczono 3 j. FFP i 1 masę KKP.

Po drugiej laparotomii chorej nie ekstubowano, ponieważ wymagała podczas znieczulenia 100% stężenia tlenu w mieszaninie oddechowej z powodu występowania obfitej ilości wydzieliny obrzękowej z drzewa oskrzelowego. Dodatkowo podczas znieczulenia włączono ponownie infuzję noradrenaliny i dopaminy z powodu niewydolności krążenia.

Po drugiej laparotomii przekazano chorą zaintubowaną, wentylowaną mechanicznie na Oddział Anestezjologii i Intensywnej Terapii SP CSK SUM. Przy przyjęciu chora była nieprzytomna, wentylowana respiratorem transportowym z  $FiO_2$  1,0 (stężenie tlenu w mieszaninie oddechowej = 100%), krążeniowo niewydolna (infuzja ciągła noradrenaliny i dopaminy). Parametry hemodynamiczne oraz wymiany gazowej przedstawiały się następująco: ciśnienie tętnicze 80/50 mmHg, akcja serca miarowa 135/min, OCŻ (ośrodkowe ciśnienie żyłne) 2 cm  $H_2O$ , w gazometrii krwi tętniczej stwierdzono  $pO_2$  79 mmHg przy  $FiO_2$  1,0,  $pCO_2$  40 mmHg, pH 7,3. Osluchowo nad polami płucnymi stwierdzono obustronne rżżenia, w rurce intubacyjnej znajdowała się pienista treść. Opatrunek na podbrzuszu był przesiąknięty krwią, w dwóch drenach z jamy brzusznej stwierdzono 250 ml krwistej treści.

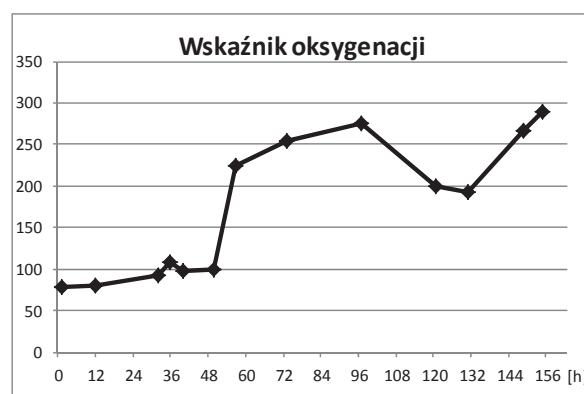
Przy przyjęciu pacjentki na oddział zastosowano wentylację mechaniczną respiratorem, ciągłą infuzję katecholamin, analgosedację, nawadnianie dożylnie oraz profilaktykę przeciwwrzdową. Włączono również antybiotykoterapię szerokospektralną (Cefuroxym, Metronidazol). W dwóch posiewach z płuc i jednym posiewie z krwi nie wyhodowano żadnych patogenów. Zastosowano intensywne leczenie przeciwkrwotoczne: cykloaminę, kwas traneksamowy, 4 j. FFP, 3 j. KKP, 6 j. KKCz. Mimo to krwawienie do jamy brzusznej utrzymywało się, objawiając się narastającą krwistą treścią w obu drenach Redona i stopniową anemizacją.

W 2 dobie hospitalizacji, po telefonicznej konsultacji hematologicznej, zalecono, w celu leczenia zaburzeń krzepnięcia, podawanie aktywowanego, rekombinowanego czynnika VII. Po podaniu 2 mg preparatu NovoSeven uzyskano ostateczną hemostazę. Ze względu na brak wyników parametrów układu krzepnięcia z okresu przed punkcją jajników, nie można było określić, czy chora wcześniej miała zaburzenia krzepnięcia.

W 3 dobie pobytu na oddziale usunięto dreny Redona. Od 4 doby podawano heparynę drobnocząsteczkową

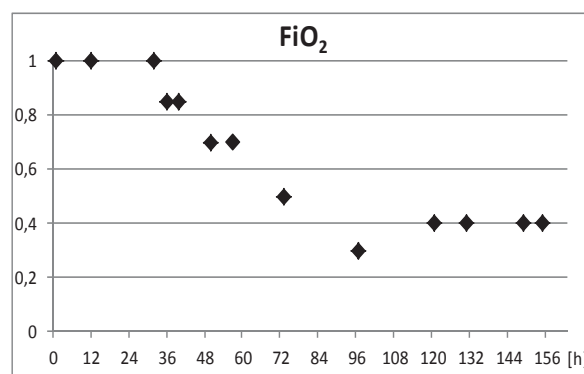
w dawce profilaktycznej (nadroparyna 0,3 ml s.c.). W trakcie pobytu na oddziale chora była wielokrotnie konsultowana ginekologicznie. Od 6 dnia pobytu włączono hormonalną terapię zastępczą – estradiol (plaster System 50, Janssen Cilag, Belgia).

W trakcie hospitalizacji obserwowano objawy uszkodzenia płuc. Ze względu na wielokrotne przetoczenia krwi, niski wskaźnik oksygenacji (poniżej 200, okresowo < 100; ryc. 1) oraz wykluczenie innych przyczyn obrzęku płuc, zdiagnozowano zespół TRALI. Chora początkowo wentylowana była w trybie SIMV (*synchronized intermittent mandatory ventilation*), następnie PSV (*pressure support ventilation*).



Ryc. 1. Zmiany wskaźnika oksygenacji w czasie całego okresu intubacji.  
Fig. 1. Changes in Respiratory Index during intubation.

Z powodu hipoksemii w pierwszych 32 godzinach pobytu stosowano wentylację 100%  $O_2$  (ryc. 2), z wysokim PEEP 10–15  $cmH_2O$ , I : E = 2 : 1 (stosunek wdech : wydech) z kontrolowaną hiperkapnią nieprzekraczającą 60 mmHg.



Ryc. 2. Zmiany  $FiO_2$  podczas okresu intubacji.  
Fig. 2. Changes in  $FiO_2$  during intubation.

W 6 dobie hospitalizacji, po poprawie parametrów oddechowych (podwyższenie wskaźnika oksygenacji > 200), zmniejszono analgosedację. Z powodu złej tolerancji wentylacji mechanicznej oraz braku wydzieliny obrzękowej z drzewa oskrzelowego i w świetle ujemnych wyników mikrobiologicznych podjęto próbę

ekstubacji chorej. Po około 2 godzinach oddechu spontanicznego z tlenoterapią bierną (5 l/min przez maskę twarzową) nastąpiła desaturacja do wartości 30% z koniecznością ponownej intubacji i wentylacji mechanicznej.

Ostatecznie w 7 dobie pacjentkę skutecznie ekstubowano. Do 7 doby stosowano leczenie diuretykami (Furosemid) pod kontrolą bilansu ogólnego i pomiarów OCŻ. Dwukrotnie wykonano RTG klatki piersiowej (w czwartej oraz w dziewiątej dobach pobytu), pierwsze wykazało cechy obrzęku płuc, w drugim nie stwierdzono nieprawidłowości. Pacjentce wykonano również dwukrotnie USG jam opłucnowych. W 6 dobie usunięto 400 ml klarownego, żółtego płynu z lewej jamy opłucnowej, natomiast kolejne USG opłucnych nie wykazało patologii.

W 11 dobie pobytu chorą przytomną, w pełnym logicznym kontakcie słownym, wydolną krążeniowo i oddechowo przekazano na Oddział Ginekologii w celu dalszego leczenia.

## DYSKUSJA

Według obowiązujących obecnie kryteriów, rozpoznanie zespołu TRALI u naszej pacjentki nie budzi wątpliwości. Obrzęk płuc wystąpił do 6 godzin od transfuzji preparatów krwiopochodnych. Hipoksemia objawiająca się obniżonym wskaźnikiem oksygenacji (poniżej 300) trwała przez cały okres wentylacji mechanicznej. W RTG klatki piersiowej wykonanym podczas leczenia widoczne były obustronne nacieki w płucach. Ustąpienie zmian wykazano w kontrolnym RTG wykonanym w 10 dniu pobytu na Oddziale Intensywnej Terapii. Przed transfuzją u pacjentki nie stwierdzono żadnych cech ostrego uszkodzenia płuc, wykluczono także inne możliwe przyczyny jego rozwinięcia.

Leczenie TRALI jest przede wszystkim objawowe. Jeśli objawy wskazujące na rozwój tego zespołu są rozpoznawane podczas przetaczania preparatów krwiopochodnych, transfuzję składników krwi powinno się natychmiast przerwać. Podstawowym elementem leczenia jest tlenoterapia. U 70% pacjentów z rozpoznaniem TRALI wymagana jest wentylacja mechaniczna, natomiast w łagodnych postaciach wystarczy tlenoterapia bierna. W cięższych przypadkach konieczne jest dożylnie podawanie płynów oraz leków wazopresyjnych przy występującej hipotensji. Stosowanie leków diuretycznych jest szkodliwe i należy ich unikać, gdy obrzęk płuc nie jest wynikiem przewodnienia. Podawanie kortykosteroidów pozostaje kontrowersyjne, ponieważ nie ma danych wykazujących skuteczność ich stosowania. Okazjonalnie w leczeniu TRALI stosowane były prostaglan-

dyny i plazmafereza, jednak nie są one obecnie rutynowo zalecane [12].

Porównanie TRALI i ARDS spowodowanego innymi przyczynami dowodzi, że pacjenci z pierwszym schorzeniem dochodzą do zdrowia szybciej, notuje się także wśród nich mniejszą śmiertelność. Większość wraca do zdrowia w ciągu 4 dni od leczenia objawowego. Nie pojawia się włóknienie czy trwałe uszkodzenie miąższu płucnego [10]. Jednak w części przypadków TRALI może się zakończyć śmiercią pacjenta (5–10%) [7].

Wykazano, że częstość powikłań poprzetoczeniowych w postaci TRALI rośnie, gdy preparaty krwi pochodzą od kobiet, które więcej niż trzy razy były w ciąży. Wiąże się to z większym o 17–26% ryzykiem alloimmunizacji antygenami HLA ojca. Z uwagi na to w celu prewencji występowania TRALI Wielka Brytania i USA zalecają od 2006 r. wykluczenie z grona dawców świeżo mrożonego osocza i masy płytkowej wieloródek oraz osób, których krew była powiązana wcześniej z incydem TRALI [6]. W Wielkiej Brytanii od 2004 r. zalecane jest również w pierwszej kolejności stosowanie osocza od dawców płci męskiej, natomiast osocze pochodzące od kobiet jest wykorzystywane do frakcjonowania i pozyskiwania produktów pochodnych osocza [10].

Badania wykazują ponadto, że przetaczanie preparatów krwi długo przechowywanych zwiększa liczbę incydentów TRALI w związku z powstawaniem w tym czasie biologicznie aktywnych lipidów, które mogą być przyczyną schorzenia. W celu prewencji tego zjawiska sugeruje się skrócenie dopuszczalnego czasu przechowywania preparatów krwi.

Proponowane jest również płukanie krwinek, aby usunąć aktywne lipidy, jednak nie jest to, jak dotąd, postępowanie standardowe. Zastanawiano się również nad wprowadzeniem plazmaferezy krwi dawców w celu usunięcia przeciwciał, nie ma jednak jednoznacznej opinii w tej sprawie [5].

W ostatnich latach w USA i Wielkiej Brytanii wzrosło zainteresowanie rolą transfuzji na oddziałach intensywnej opieki medycznej. Stało się jasne, że u wybranych chorych postępowanie według obecnych restrykcyjnych wytycznych dotyczących przeprowadzania transfuzji jest najważniejszą profilaktyką TRALI i poprawia wyniki leczenia pacjentów.

## WNIOSKI

1. Zespół TRALI jest poważnym, zagrażającym życiu powikłaniem poprzetoczeniowym, które zawsze należy uwzględniać w przypadku obrzęku płuc związanego czasowo z przetoczeniem preparatów krwiopochodnych.

2. Kluczem do rozpoznania jest wnikliwa diagnostyka wykluczająca inne, a szczególnie infekcyjne przyczyny ALI i ARDS.
3. Definicja i patogeneza zespołu TRALI nadal budzi wiele kontrowersji. Większa liczba danych epide-

miologicznych pozwoli zweryfikować istniejące hipotezy dotyczące patogenez, a przede wszystkim przybliżyć odpowiedź na pytanie o czynniki ryzyka i możliwość skuteczniejszego zapobiegania rozwojowi tego schorzenia w przyszłości.

## PIŚMIENNICTWO

1. Popovsky M.A., Abel M.D., Moore S.B. Transfusion-related acute lung injury associated with passive transfer of antileukocyte antibodies. *Am. Rev. Respir. Dis.* 1983; 128: 185–189.
2. Toy P., Popovsky M.A., Abraham E. i wsp. Transfusion-related acute lung injury: definition and review. *Crit. Care Med.* 2005; 33: 721–726.
3. Popovsky M.A. Transfusion associated circulatory overload: the plot thickens. *Transfusion* 2009; 49: 2–4.
4. Gajic O., Rana R., Winters J.L. i wsp. Transfusion-related acute lung injury in the critically ill: prospective nested case-control study. *Am. J. Respir. Crit. Care Med.* 2007; 176: 886–891.
5. Silliman C.C., Boshkov L.K., Mehdizadehkashi Z. i wsp. Transfusion-related acute lung injury: epidemiology and a prospective analysis of etiologic factors. *Blood* 2003; 101: 454–462.
6. Vamvakas E.C., Blajchman M.A. Transfusion-related mortality: the ongoing risks of allogeneic blood transfusion and the available strategies for their prevention. *Blood* 2009; 113: 3406–3417.
7. Webert K.E., Blajchman M.A. Transfusion-related acute lung injury. *Curr. Opin. Hematol.* 2005; 12: 480–487.
8. Webert K.E., Blajchman M.A. Transfusion-related acute lung injury. *Transf. Med. Rev.* 2003; 17: 252–262.
9. Kleinmann S., Caulfield T., Chan P. i wsp. Toward an understanding of transfusion-related acute lung injury: statement of a consensus panel. *Transfusion* 2004; 44: 1774–1789.
10. Triulzi D.J. Transfusion-related acute lung injury: current concepts for the clinician. *Anesth. Analg.* 2009; 108: 770–776.
11. Dry S.M., Bechard K.M., Milford E.L., Churchill W.H., Benjamin R.J. The pathology of transfusion-related acute lung injury. *Am. J. Clin. Pathol.* 1999; 112: 216–221.
12. Jawa R.S., Anillo S., Kulayat M.N. Transfusion-related Acute Lung Injury. *J. Intens. Care Med.* 2008; 23: 109–121.